依 頼 論 文　◆企画：第 129 回学術大会／シンポジウム 7「IOD のニューエビデンス」

IOD と IARPD の最新エビデンス

金澤　学[a]，岩城麻衣子[b]，水口俊介[c]

Current evidence for IOD and IARPD

Manabu Kanazawa, DDS, PhD[a], Maiko Iwaki, DDS, PhD[b] and Shunsuke Minakuchi, DDS, PhD[c]

抄　録

インプラントオーバーデンチャー（IOD）は，McGill コンセンサスと York コンセンサスが発表された前後の 2000 年以降から急激にエビデンスが積み上げられてきた分野である．IOD といってもバリエーションがあり，すでに確立された技術である下顎 2-IOD を始め，1-IOD，ミニインプラントを利用したミニ IOD，アタッチメントの種類によってもさまざまである．また，上顎に対する上顎 IOD や部分欠損症例に対する Implant assisted removable partial denture (IARPD) の臨床応用も増加している．本稿では 2000 年以降の臨床研究を中心とした約 200 本の文献から，以下の項目に沿って IOD と IARPD に関する最新エビデンスを紹介し，現在までにわかっていることについてまとめたい．

キーワード
2-IOD，1-IOD，IARPD，ミニインプラント，ショートインプラント

ABSTRACT

Implant overdenture (IOD) is a field in which evidence has been rapidly accumulating since around 2000, when McGill consensus and York consensus were announced. There are many variations of IOD, including mandibular 2-IOD, which is an established technique, 1-IOD, mini-IOD using mini-implants, and different types of attachments. The clinical applications of maxillary IOD and Implant assisted removable partial denture (IARPD) for partial defects has been also increasing. In this paper, we would like to introduce the latest evidence on IOD and IARPD from about 200 clinical studies since 2000, and summarize what we know so far according to the following items.

Key words:
2-IOD, 1-IOD, IARPD, mini-implant, short implant

[a] 東京医科歯科大学大学院医歯学総合研究科口腔デジタルプロセス学分野
[b] 東京医科歯科大学大学院医歯学総合研究科口腔機能再建工学分野
[c] 東京医科歯科大学大学院医歯学総合研究科高齢者歯科学分野
[a] Digital Dentistry, Graduate School of Medical and Dental Sciences, Tokyo Medical and Dental University (TMDU)
[b] Oral Prosthetic Engineering, Graduate School of Medical and Dental Sciences, Tokyo Medical and Dental University (TMDU)
[c] Gerodontology and Oral Rehabilitation, Graduate School of Medical and Dental Sciences, Tokyo Medical and Dental University (TMDU)

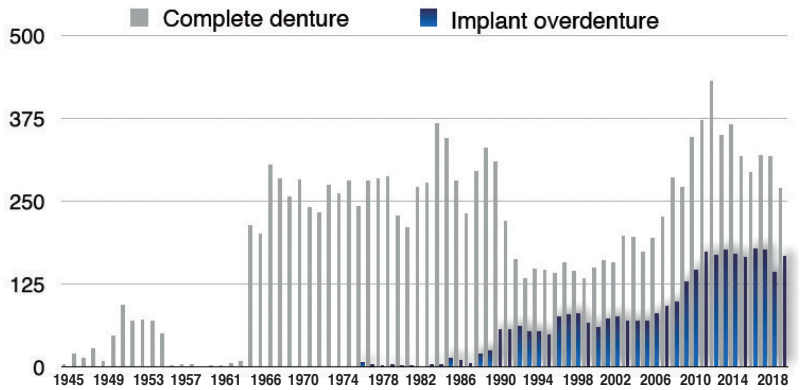

図1　全部床義歯とインプラントオーバーデンチャーに関する論文数．インプラントオーバーデンチャーは2000年以降にエビデンスが積み上げられてきた分野である．

Ⅰ．はじめに

下顎無歯顎患者に対する補綴方法として，2002年のMcGillコンセンサス[1]，2009年のYorkコンセンサス[2]において，第一選択は2本のインプラントを維持源としたオーバーデンチャー（2-Implant Overdenture, 2-IOD）であることが示された．現在では下顎2-IODはすでに確立された技術であるが，インプラントオーバーデンチャーは，これらのコンセンサスが発表された前後の2000年以降から急激にエビデンスが積み上げられてきた分野である．本講演を行った2020年6月の時点でPubMedで“implant overdenture”を検索すると，2,976本の論文が認められた（図1）．

筆者らは東京医科歯科大学において，2008年からインプラントオーバーデンチャー（Implant Overdenture, IOD）の臨床研究を行ってきた．臨床研究の内容は，インプラントを2本利用した2-IOD（2008年，2011年）に始まり，留学先のMcGill大学（カナダ）でミニインプラントを利用したIOD（2013年），帰国後に1-IOD（2015年）とショートインプラントを利用したImplant Assisted Removable Partial Denture（IARPD）（2017年）とさまざまなIODに取り組んできた．そこで，本稿では2000年以降の臨床研究を中心とした約200本の文献から，以下の項目に沿ってIODとIARPDに関する最新エビデンスを紹介したい．

Ⅱ．Implant over denture（IOD）の最新エビデンス

1．下顎2-IODのインプラント埋入位置

成書において，2-IODにおけるインプラントの埋入位置は側切歯の位置が良いとされている[3]．その理由として以下の4つが挙げられる．

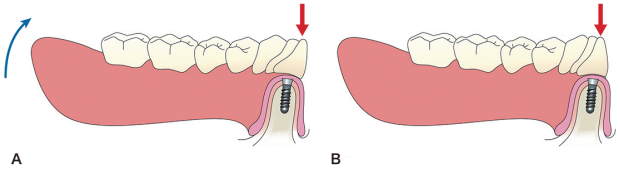

Kimoto S, Pan S, Drolet N, Feine JS. Rotational movements of mandibular two-implant overdentures. Clin Oral Implants Res. 2009;20(8):838-843.

図2　インプラント埋入位置（「やってみよう！インプラントオーバーデンチャー」医歯薬出版より引用）
A．前歯部よりも後方にインプラントが配置された場合
B．前歯直下にインプラントが配置された場合

1）義歯の回転運動（IOD前方と後方の相反するシーソーのような上下動）を抑制することができる．

2）前歯部での咬合時の義歯後方の浮き上がりを抑えることができる．

3）2本のインプラント同士に平行性がとれなかった場合，連結が可能となる．

4）オトガイ孔間におけるインプラント追加埋入の余地が増え，将来的にAll-on-4などの固定性補綴に移行できる．

そこで，2-IODにおけるインプラント埋入位置について，オトガイ孔間の中でも前方（側切歯）が良いのか，後方（小臼歯）が良いのかについて（1）義歯の動き（2）応力解析（3）維持力（4）患者報告アウトカムについてのエビデンスから検討してみたい．

（1）義歯の動き

インプラントの位置とIOD前歯部の位置関係を考えると，図2に示すようにインプラントが前歯部人工歯よりも後方に配置された場合，前歯部で咬合した時にインプラントを支点としてIODが後方に浮き上がる動きが起きる[4]（A）．一方，前歯部人工歯直下に

インプラントが配置された場合，前歯部で咬合した場合に IOD が後方に浮き上がることはない（B）．下顎 2-IOD の場合，IOD 後方には上下動が起きる．インプラントが前歯部人工歯よりも後方に配置された場合，後方の上下動だけでなく，シーソーのような上下動も発現されてしまう．よって，成書には「側切歯」が勧められているが，義歯の動きを考慮すると，筆者は上下無歯顎患者における下顎 2-IOD では，インプラントの埋入位置は下顎オトガイ孔間でかつ前歯部直下に配置するのが良いと考える．

（2）応力解析

有限要素法による応力解析の結果からは，側切歯が最小[5]，第一小臼歯が最小[6]，第二小臼歯が最小[7] と報告された一方で，側切歯が最大[8] との結果も見られる．

（3）維持力

インプラントの埋入位置による下顎 2-IOD の維持力への影響を検討した研究からは，小臼歯部に埋入したほうが側切歯や犬歯部に埋入するよりも維持力が改善したと報告されている[9]．

（4）患者報告アウトカム

IOD におけるインプラント間距離の影響を患者報告アウトカムから評価した研究によると，両者に関係性は見られない[4,10] と報告された一方，インプラント間距離が長いほうが Quality of Life (QoL) が良かったとの文献も見られる[11]．しかし 2019 年に発表された前向き臨床研究の結果によると，顎堤が良好なケースでは埋入部位が後方となるため，自ずとインプラント間距離が長くなる[12]．顎堤が良好なケースではもともと患者満足度が高くなるため，言い換えると患者満足度が高いのは，インプラント間距離が長いことが影響するのではなく，顎堤が良好であることが影響する可能性があると考えられている．

以上の研究結果からわかることは，義歯の動きから判断すると前方（側切歯）が推奨され，応力解析，維持力，患者満足度の点からは後方（小臼歯）が推奨されるが，どれも臨床研究に基づく強いエビデンスに基づく結果ではないということである．よって，下顎 2-IOD のインプラント埋入位置は症例ごとに総合的に判断する必要があると考えられる．

2. 下顎 1-IOD の生存率と患者報告アウトカム

1-IOD のエビデンスについては，いくつかの前向き臨床研究が報告されており，どれも 100%近いインプラントの生存率を示している．われわれの行った，IOD と従来法全部床義歯（CD）を比較したクロスオーバー RCT の結果からは 1-IOD は CD よりも咀嚼能力の改善が認められることを報告した[13,14]．また，Walton らの 5 年間の無作為化比較臨床試験 (RCT) の結果から，2-IOD と 1-IOD の比較において，インプラントの生存率と患者満足度に有意差が認められなかった[15]．2-IOD と 1-IOD の使い分けについて，筆者の臨床経験からは顎堤条件によって選択するのが良いのではないかと考えている．すなわち，顎堤が十分なケースでは CD で問題がなく，ある程度顎堤が吸収したフラットな顎堤では 2-IOD を適用し，陥凹した顎堤は意外と義歯が安定することも多いため 1-IOD を，それでも義歯の維持が得られないようなケースでは 2-IOD を選択するのが良いと考えている．

	Mini implant	Mini implant	Standard implant
Product	MDI implant	Magfit MIP fixture	Nobel Speedy Groovy
Diameter	1.8mm	2.6mm	4.0mm
Structure	1-piece	2-piece	2-piece
Attachment	O-ring	Magfit MIP keeper	Magfit IP

図 3 ミニインプラントとスタンダードインプラントの比較

3. 下顎ミニ IOD の生存率

スタンダードな 2-IOD に替わる無歯顎患者の補綴方法として新たに提案されたオプションの一つがミニインプラントを用いた「ミニ IOD」である．ミニインプラントとは，米国補綴歯科学会が 2017 年に出版した日本補綴歯科学会集によると，スタンダードインプラントと同様に生体適合材料で製作された歯科用インプラントで，直径 3.0 mm 未満のインプラントと定義されている．ミニ IOD は 1 ピースインプラントを用いたものと 2 ピースインプラントを用いたものに大別される．

1）1 ピースインプラントと 2 ピースインプラントの比較

図 3 にインプラントの直径による違いを示す．ミニインプラントの中でも直径の小さい 1.8～2.1 mm のインプラントは，インプラント体とアタッチメント部が一体となった 1 ピースタイプのインプラントである．一方直径が 2.1～2.5 mm のミニインプラントはインプラント体とアバットメント部が別々の 2 ピー



図4 IODに利用される代表的なアタッチメント4種類

スインプラントの構造をしていることが多い．

直径1.8 mmの1ピースインプラントは非常に細く，アバットメントが一体となっているため，アバットメントの選択肢がなく，Oリングを利用したボールアタッチメントが多い．また，1ピースインプラントはアバットメントのみの交換が不可能である点に注意が必要である．1ピースインプラントはインプラント体が細いためにインプラントが破折する可能性もあることから，通常下顎IODに応用する場合には4本の埋入が必要となる．しかし，より顎骨の薄いケースにも適応することができ，即時荷重も可能である．また，フラップレスでのインプラント体埋入が可能であるため外科的侵襲が少なく，術後のQoL低下を最小限にすることが可能である．

一方，直径が2.6 mmの2ピースインプラントとなると，すべての症例がフラップレスで外科処置を行えるとは限らず，インプラント埋入窩も大きくなるため外科的侵襲が1ピースインプラントと比較するとやや大きくなる．また即時荷重に関するエビデンスはなく，通常荷重を行う必要がある．しかし，インプラント埋入の術式や技師へのアタッチメント取り付けのプロトコールは，スタンダードインプラントを利用した2-IODとほぼ同じであり，アタッチメントの交換も可能である．

2）ミニIODのエビデンス

下顎ミニIODについての多くの臨床研究が1.8 mmの1ピースインプラントを用いた4-IODであり，1.8 mm IMTEC/3Mの製品（IMTECのミニインプラントは3MESPEに買収されたため，同じ商品である）は95％以上の高い生存率を示している．Griffittら[16]は，30名の患者における1.8 mm 4-ミニIODについて，1.1年で97.4％のインプラント生存率を示した．Jofréら[17]は45名にボールおよびバーアタッチメントを用いた2年間の即時荷重2-ミニIODにおける生存率を91％，98％と報告した．Elstyadら[18]は28名の被験者に対する4-ミニIODを評価し，3年後の累積生存率は96％であったことを報告した．Scepanovicら[19]は30名の被験者に対する下顎4-ミニIODの1年後の成功率を98％と報告した．また，即時荷重による1ピースの4-IODは100％近い生存率を示しており，1ピースの4-IODでは即時荷重可能であるといえる[20,21]．一方，2ピースインプラントまたは2 mm台のミニインプラントを用いたミニIODに関しては現時点では生存率が低い傾向が伺える．しかしこれらはまだ論文数が少なく，今後エビデンスの構築が望まれる．

4．アタッチメント

IODにはさまざまなアタッチメントが使用されているが，代表的なアタッチメントは，ロケーターアタッチメント，磁性アタッチメント，ボールアタッチメント，バーアタッチメントの4種類である（図4）．これらのアタッチメントの選択基準について，下顎2-IODにおけるアタッチメントの違いによる影響を患者満足度，インプラント周囲の骨吸収量，その他のアウトカムにより比較した臨床研究が報告されている[22-31]．

これらの臨床研究から，各アタッチメントの利点欠点について以下のようにまとめることができる．

1）マグネットは維持力と患者満足度が低いが，骨吸収量が少なく，他のアタッチメントと比較して義歯粘膜面にクリアランスが少なくても使用可能である．

2）ロケーターは，装着後のメンテナンス回数が多いが維持力の選択が可能である．

3）バーでは，アタッチメント下部の清掃が困難なことから軟組織に問題が起きやすく，骨吸収が多い．また，コストがかかる．

文献的に見ると，すべての面において万能なアタッチメントはなく，個々の症例の患者の属性，背景を考慮して最適なアタッチメントを術者が選択することが重要であると考えられる．

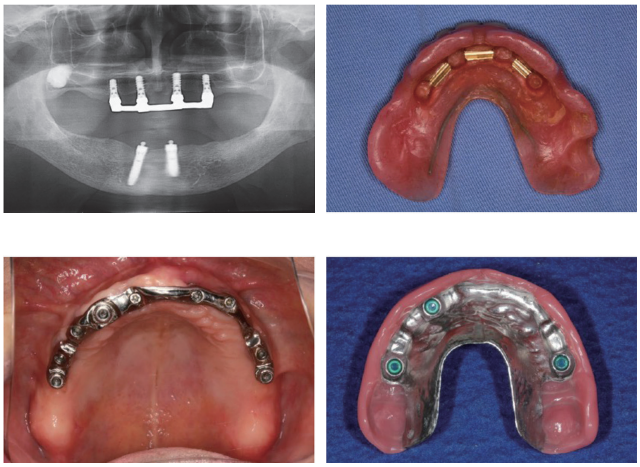

図 5 上顎 IOD の臨床例
上段：バーアタッチメントを用いた IOD
下段：インプラント同士を連結し，ロケーターアタッチメントを用いた IOD

Ⅲ. Implant assisted removable partial denture (IARPD) の最新エビデンス

1. IARPD の生存率と患者報告アウトカム

部分欠損症例に対して，固定性インプラント補綴ではなく IARPD を用いることにより，埋入に伴う外科的侵襲と治療費を最小限にでき，低侵襲・低コスト化が可能となる．さらに，遊離端欠損症例において，IARPD の場合，後方へインプラントを埋入することで遊離端欠損を中間欠損化することが可能となり，インプラントによる咬合支持域の確保や支台歯間線エリアが増大し，従来の部分床義歯と比較して義歯の沈下が軽減され，義歯の安定性が向上する．また，インプラントを支持に用いることにより，クラスプを最小限に設定することや義歯後方の床縁の短縮化が可能となり，審美性の向上および義歯設計の単純化につながることも利点としてあげられる．

IARPD に関するこれまでの臨床研究からは，インプラントの 5 年生存率は 95% と高い割合が報告されている．また，いずれの研究においても患者満足度の向上が認められる．IARPD に用いられるアタッチメントについて，Wismeijer ら[32] により，片側もしくは下顎両側性遊離端欠損症例において，IARPD のヒーリングキャップによる支持のみを与えた群よりボールアタッチメントを用いた群のほうが患者満足度，義歯の安定，咀嚼および審美性は高かったことが報告されている．IARPD ではアタッチメントを装着しなくとも，遊離端後方部にインプラントと埋入し，義歯の支持力が向上することにより患者満足度は向上し，さらにアタッチメントの装着により支持に加えて維持力も強化され，満足度もさらに向上すると考えられる．また，Wismeijer らは IARPD に 6～10 mm の全 72 本のインプラント生存率は 92%であったが，脱落した 6 本のインプラントはすべて 6 mm のショートインプラントであったと報告した[32]．ショートインプラントを用いた IARPD の臨床研究の結果では，ややインプラントの生存率が下がることが示されている[33-37]．

2. 下顎遊離端欠損への IARPD におけるインプラント埋入位置

下顎遊離端欠損症例における IARPD は，インプラントを小臼歯部と大臼歯部，つまり，より近心，より遠心のどちらに埋入したほうが良いのかという議論がある．Jensen らは，小臼歯部と大臼歯部の埋入による評価を行った RCT の結果から，骨吸収，咀嚼能力，患者報告アウトカムの結果に有意差は認められず，Periodontal Index，Gingival Index は小臼歯部のほうが良く，患者の嗜好によると大臼歯部のほうが良かったと報告した[34]．モデル実験や有限要素法による研究結果および臨床研究の結果から，大臼歯部への埋入による IARPD は，患者の嗜好，インプラントへの応力，義歯の挙動の点で有利であるが，支台歯となる天然歯の清掃性に注意が必要であるといえる．

3. 上顎の IARPD，IOD について

上顎に対する IARPD は臨床例が少なく，エビデンスはほとんどない．過去の文献において上顎 IARPD が含まれる論文は 6 編のみであり，埋入本数は遊離端欠損一つに対して 1 本，部位はさまざまな欠損様式に対して犬歯から第二大臼歯までさまざまである．

また，上顎 IOD（図 5）についてはこれまで 3～6 本のインプラントを埋入した臨床研究の結果が報告され，1997～2001 年までの初期の頃に発表された論文のほとんどでインプラント生存率が 61～84%などの低い傾向が認められたが，これは当時のインプラントは機械研磨（Mechanical surface）が主流であったことが低い生存率の原因となっていたと考えられる．2016 年に発表された上顎 IOD に関するシステマティックレビュー[38] によると，最低でも 4 本の連結固定されたインプラントが必要であることが示されている．しかし，その後 2019 年に発表されたメタアナリシス[39] では，上顎 IOD において連結型と非連結型インプラントでは有意差が認められず，必ずしも連結固定が必要ではないことが示された．これは，インプラント体の性能向上によるものと考えられる．

Ⅳ．まとめと考察

以上の結果から，IOD，IARPDについての最新エビデンスからわかっていることをまとめると次のようになる．

1．下顎IODについて

・下顎2-IODのインプラント埋入位置は義歯の挙動を考慮すると前方が推奨され，応力を考慮すると後方が推奨される．
・下顎1-IODのインプラント生存率は高く，患者報告アウトカムを改善可能である．
・下顎にミニインプラントを用いたIODの生存率は高いが2 mm台は注意が必要である．
・アタッチメントは連結型のバーよりも非連結型のロケーターやマグネットがスタンダードであるといえる．

2．下顎IARPDについて

・IARPDの生存率は高く，患者報告アウトカムを改善可能である．
・下顎遊離端欠損へのインプラント埋入位置は大臼歯部のほうが臨床結果は良好であるが，支台歯の清掃性を考慮した設計が必要である．

3．上顎について

・上顎IARPDは研究が少ない．
・上顎IODは4本のインプラントが必要で，それらは連結の必要はない．

文　献

1）Feine JS, Carlsson GE, Awad MA, Chehade A, Duncan WJ, Gizani S et al. The McGill consensus statement on overdentures. Mandibular two-implant overdentures as first choice standard of care for edentulous patients. Gerodontology 2002; 19: 3–4.
2）Thomason JM, Feine J, Exley C, Moynihan P, Müller F, Naert I et al. Mandibular two implant- supported overdentures as the first choice standard of care for edentulous patients--the York Consensus Statement. Br Dent J 2009; 22; 207: 185–186.
3）Jocelyne SF, Gunnar EC. Implant overdentures: the standard of care for edentulous patients. Quntessence Publishing, 2003.
4）Kimoto S, Pan S, Drolet N, Feine JS. Rotational movements of mandibular two-implant overdentures. Clin Oral Implants Res 2009; 20: 838–843.
5）Hong HR, Pae A, Kim Y, Paek J, Kim HS, Kwon KR. Effect of implant position, angulation, and attachment height on peri-implant bone stress associated with mandibular two-implant overdentures: a finite element analysis. Int J Oral Maxillofac Implants 2012 Sep-Oct; 27(5): e69–e76.
6）Topkaya T, Solmaz MY. The effect of implant number and position on the stress behavior of mandibular implant retained overdentures: A three-dimensional finite element analysis. J Biomech 2015; 48: 2102–2109.
7）Alvarez-Arenal A, Gonzalez-Gonzalez I, deLlanos-Lanchares H, Brizuela-Velasco A, Martin-Fernandez E, Ellacuria-Echebarria J. Influence of Implant Positions and Occlusal Forces on Peri-Implant Bone Stress in Mandibular Two-Implant Overdentures: A 3-Dimensional Finite Element Analysis. J Oral Implantol 2017; 43: 419–428.
8）Alvarez-Arenal A, Gonzalez-Gonzalez I, deLlanos-Lanchares H, Martin-Fernandez E, Brizuela-Velasco A, Ellacuria-Echebarria J. Effect of implant- and occlusal load location on stress distribution in Locator attachments of mandibular overdenture. A finite element study. J Adv Prosthodont 2017; 9: 371–380.
9）Scherer MD, McGlumphy EA, Seghi RR, Campagni WV. Comparison of retention and stability of two implant-retained overdentures based on implant location. J Prosthet Dent 2014; 112: 515–521.
10）Alfadda SA, Al Amri MD, Al-Ohali A, Al-Hakami A, Al-Madhi N. Two-implant-supported mandibular overdentures: Do clinical denture quality and inter-implant distance affect patient satisfaction? Int J Prosthodont 2017; 30: 519–525.
11）Geckili O, Cilingir A, Erdogan O, Kesoglu AC, Bilmenoglu C, Ozdiler A, Bilhan H. The influence of interimplant distance in mandibular overdentures supported by two implants on patient satisfaction and quality of life. Int J Prosthodont 2015; 28: 19–21.
12）Matthys C, Vervaeke S, Besseler J, De Bruyn H. Five-year study of mandibular overdentures on stud abutments: Clinical outcome, patient satisfaction and prosthetic maintenance-Influence of bone resorption and implant position. Clin Oral Implants Res 2019; 30: 940–951.
13）Lam Vo T, Kanazawa M, Myat Thu K, Asami M, Sato D, Minakuchi S. Masticatory function and bite force of mandibular single-implant overdentures and complete dentures: a randomized crossover control study. J Prosthodont Res 2019; 63: 428–433.
14）Asami M, Kanazawa M, Lam TV, Thu KM, Sato D, Minakuchi S. Preliminary study of clinical outcomes for single implant-retained mandibular overdentures. J Oral Sci 2020; 62: 98–102.
15）Bryant SR, Walton JN, MacEntee MI. A 5-year randomized trial to compare 1 or 2 implants for implant overdentures. J Dent Res 2015; 94: 36–43.
16）Griffitts TM, Collins CP, Collins PC. Mini dental implants: an adjunct for retention, stability, and comfort for the edentulous patient. Oral Surg Oral Med Oral Pathol Oral Radiol Endod 2005; 100: e81–e84.
17）Jofré J, Hamada T, Nishimura M, Klattenhoff C. The

effect of maximum bite force on marginal bone loss of mini-implants supporting a mandibular overdenture: a randomized controlled trial. Clin Oral Implants Res 2010; 21: 243–249.
18) Elsyad MA, Gebreel AA, Fouad MM, Elshoukouki AH. The clinical and radiographic outcome of immediately loaded mini implants supporting a mandibular overdenture. a 3-year prospective study. J Oral Rehabil 2011; 38: 827–834.
19) Scepanovic M, Calvo-Guirado JL, Markovic A, Delgardo-Ruiz R, Todorovic A, Milicic B et al. A 1-year prospective cohort study on mandibular overdentures retained by mini dental implants. Eur J Oral Implantol 2012; 5: 367–379.
20) Enkling N, Haueter M, Worni A, Müller F, Leles CR, Schimmel M. A prospective cohort study on survival and success of one-piece mini-implants with associated changes in oral function: Five-year outcomes. Clin Oral Implants Res 2019; 30: 570–577.
21) Enkling N, Moazzin R, Geers G, Kokoschka S, Abou-Ayash S, Schimmel M. Clinical outcomes and bone-level alterations around one-piece mini dental implants retaining mandibular overdentures: 5-year follow-up of a prospective cohort study. Clin Oral Implants Res 2020; 31: 549–556.
22) Naert I, Alsaadi G, Quirynen M. Prosthetic aspects and patient satisfaction with two-implant- retained mandibular overdentures: A 10-year randomized clinical study. Int J Prosthodont 2004; 17: 401–410.
23) Naert I, Alsaadi G, van Steenberghe D, Quirynen M. A 10-year randomized clinical trial on the influence of splinted and unsplinted oral implants retaining mandibular overdentures: peri-implant outcome. Int J Oral Maxillofac Implants 2004; 19: 695–702.
24) van Kampen F, Cune M, van der Bilt A, Bosman F. Retention and postinsertion maintenance of bar-clip, ball and magnet attachments in mandibular implant overdenture treatment: an in vivo comparison after 3 months of function. Clin Oral Implants Res 2003; 14: 720-726.
25) Cune M, van Kampen F, van der Bilt A, Bosman F. Patient satisfaction and preference with magnet, bar-clip, and ball-socket retained mandibular implant overdentures: a cross-over clinical trial. Int J Prosthodont 2005; 18: 99-105.
26) Ellis JS, Burawi G, Walls A, Thomason JM. Patient satisfaction with two designs of implant supported removable overdentures; ball attachment and magnets. Clin Oral Implants Res 2009; 20: 1293–1298.
27) Kleis WK, Kämmerer PW, Hartmann S, Al-Nawas B, Wagner W. A comparison of three different attachment systems for mandibular two-implant overdentures: one-year report. Clin Implant Dent Relat Res 2010; 12: 209–218.
28) Cristache CM, Muntianu LA, Burlibasa M, Didilescu AC. Five-year clinical trial using three attachment systems for implant overdentures. Clin Oral Implants Res 2014; 25: 171–178.
29) van Kampen F, Cune M, van der Bilt A, Bosman F. The effect of maximum bite force on marginal bone loss in mandibular overdenture treatment: an in vivo study. Clin Oral Implants Res 2005; 16: 587–593.
30) Elsyad MA, Mahanna FF, Elshahat MA, Elshoukouki AH. Locators versus magnetic attachment effect on peri-implant tissue health of immediate loaded two implants retaining a mandibular overdenture: a 1-year randomised trial. J Oral Rehabil 2016; 43: 297–305.
31) ELsyad MA, Fathe Mahanna F, Samir Khirallah A, Ali Habib A. Clinical denture base deformation with different attachments used to stabilize implant overdentures: A crossover study. Clin Oral Implants Res 2020; 31: 162–172.
32) Wismeijer D, Tawse-Smith A, Payne AG. Multicentre prospective evaluation of implant-assisted mandibular bilateral distal extension removable partial dentures: patient satisfaction. Clin Oral Implants Res 2013; 24: 20–27.
33) Gates WD 3rd, Cooper LF, Sanders AE, Reside GJ, De Kok IJ. The effect of implant-supported removable partial dentures on oral health quality of life. Clin Oral Implants Res 2014; 25: 207–213.
34) Jensen C, Speksnijder CM, Raghoebar GM, Kerdijk W, Meijer HJA, Cune MS. Implant-supported mandibular removable partial dentures: Functional, clinical and radiographical parameters in relation to implant position. Clin Implant Dent Relat Res 2017; 19: 432–439.
35) Jensen C, Raghoebar GM, Kerdijk W, Meijer HJA, Cune MS. Implant-supported mandibular removable partial dentures; patient-based outcome measures in relation to implant position. J Dent 2016; 55: 92–98.
36) Payne AG, Tawse-Smith A, Wismeijer D, De Silva RK, Ma S. Multicentre prospective evaluation of implant-assisted mandibular removable partial dentures: surgical and prosthodontic outcomes. Clin Oral Implants Res 2017; 28: 116–125.
37) Bellia E, Audenino G, Ceruti P, Bassi F. Clinical Assessment of Short Implants Retaining Removable Partial Dentures: 4-year Follow-up. Int J Oral Maxillofac Implants 2020; 35: 207–213.
38) Sadowsky SJ, Zitzmann NU. Protocols for the maxillary implant overdenture: A systematic review. Int J Oral Maxillofac Implants 2016; 31 Suppl: s182–s191.
39) Di Francesco F, De Marco G, Sommella A, Lanza A. Splinting vs not splinting four implants supporting a maxillary overdenture: A systematic review. Int J Prosthodont 2019; 32: 509–518.

著者連絡先：金澤　学
〒 113-8510 東京都文京区湯島 1-5-45
東京医科歯科大学大学院医歯学総合研究科
口腔デジタルプロセス学分野
Tel: 03-5803-5379
E-mail: m.kanazawa.gerd@tmd.ac.jp