日補綴会誌 Ann Jpn Prosthodont Soc 3 : 220-230, 2011

依 頼 論 文

下顎全部床義歯の吸着を達成する臨床義歯製作
―レトロモラーパッド部周囲における後縁封鎖の向上―

阿部　二郎

Clinical Denture Fabrication to Achieve an Effective Suction of the Mandibular Complete Denture
―Enhancement of the Posterior End Border Seal around the Retromolar Pad―

Jiro Abe, DDS

抄　録
無歯顎患者の下顎全部床義歯作製において，コンパウンドを用いて辺縁形成を行った後，流動性の高いシリコン印象材を用いて精密印象する従来からの印象方法は，教育的に優れた技法である．そして，その主たる目的は，印象時に筋の付着部位付近まで義歯床を拡大し耐圧面積を増加させ，口腔機能を向上させることにある．しかし，この技法を用いて義歯を作製しても開口すると下顎全部床義歯が浮き上がることもあり，患者の社会生活の問題となっている．著者は，この問題を解決する目的で，義歯床縁全周囲を口腔粘膜で封鎖して，上顎義歯と同じような吸着を得る下顎全部床義歯製作技術を考案した．臨床において良い結果を得ているので，下顎義歯床後方の封鎖機序と印象方法を合わせて説明する．

和文キーワード
吸着義歯，従来型義歯，辺縁封鎖，フレームカットバックトレー，機能印象

I．緒　　言

下顎全部床義歯の安定を十分に得るためには，印象時に筋の付着部位付近まで義歯床を拡大し耐圧面積を増加させることが重要である．その結果，義歯によって失われた組織が補われ，咀嚼能力を主とした口腔機能が向上する．これが，従来型の無歯顎印象の目的であり，全部床義歯の製作コンセプトである．具体的には，アクリリックレジンにて各個トレーを製作し，コンパウンドを用いて術者が辺縁形成を行い，流動性の高い精密印象材を用いて最終印象を行う印象方法であり，Boucher らのスティックコンパウンドを用いた印象テクニックが基礎となっている（以後，従来型印象法という）[1]．印象中に筋名，筋の起始，停止部位名などの解剖学的知識，口腔粘膜上皮や唾液腺の構造についての口腔組織学的知識，そして，義歯製作術の補綴学的知識などを同時に学ぶことが可能なことから，現在でもアンダーグラジュエート教育では欠かせない学習方法と考えられている．また，一般臨床のみならず，障害を抱えた患者に対する訪問歯科治療，意思の疎通が難しい患者に対してもこの知識を利用して義歯を製作することができるので万能型の義歯製作方法として周知されている．しかし，一方では，この従来型印象法に則して義歯を製作しても，開口すると下顎義歯が浮き上がるという患者の訴えが絶えないことも臨床現場での事実である．耐圧面積を拡大して印象することが必ずしも十分な義歯の維持，安定の獲得には結びつかないことも多々あり，臨床家の悩みの一つとなっている．この臨床問題を解決する目的で考えられたのが，下顎全部床義歯の吸着テクニックである[2, 3]．下顎全部床義歯の吸着印象は，筋の付着部位にとらわれずに義歯床辺縁全周囲を封鎖することで吸着を獲得し，義歯の維持と安定を強化する印象方法である．そして，その製作コンセプトは，従来型義歯の製作コンセプトと全く異なる観点から発している．実際の口腔内の形を造っているのは，筋の上に折り重なった結合組織，脂肪組織，そして血管神経組織や上皮であり，その組織の厚みによって個々の口腔内の形は違っている．また，これまで口

東北大学大学院歯学研究科・口腔システム補綴学分野
Division of Advanced Prosthetic Dentistry, Tohoku University Graduate School of Dentistry

腔機能をつかさどる主役は筋であり，筋上の粘膜組織が筋の収縮や弛緩に伴って同じように動くと考えられてきたが，その動きは必ずしも一致しておらず，むしろ筋上に存在する可動性粘膜組織の形態変化で義歯の辺縁封鎖が行われていることに気づく．つまり，筋の付着部位に着眼して義歯床面積を拡大することよりも口腔粘膜組織で造られている口腔の形の印象を重要視して，口腔粘膜の特性を利用しながら義歯床全周囲を封鎖するのがこの下顎吸着印象方法の特長である．

このような観点から術者によって技量差があるものの，開口時に浮き上がる従来型印象法によって作製された下顎義歯を考えると，義歯床全周囲の封鎖が不完全であったと言わざるを得ない．上顎の全部床義歯の口蓋部にラウンドバーで穴を開けると落下するように，一カ所でも下顎義歯床内に空気が侵入し封鎖を破壊する場所があれば，下顎吸着義歯は完成しない．したがって，下顎全部床義歯の吸着を得るための絶対条件は義歯床縁全周囲を口腔粘膜組織で包み込むように封鎖することであり，これを達成するための臨床技法は，この条件を満たす方法でなければならない．そして，下顎各部位における吸着機序を理解して実践することによって吸着下顎全部床義歯の成功率は高まると考えられる．

従来型全部床義歯製作法のコンセプトと下顎全部床義歯吸着術のコンセプトの違いは一見するとわずかのように思えるが，臨床結果では義歯が顎堤粘膜に吸着するか，吸着しないかの大きな結果の違いとなって現れる（図1）．吸着する義歯を装着した患者の反応はこれまでとは大きく異なり，開口時に義歯が浮き上がる不安が取り除かれた結果，快適に義歯を使うことができる[4]．

また，吸着という用語を簡単に説明すれば，開口しても義歯床内面の陰圧がある程度の時間だけ維持され，術者が患者の口から義歯を取り出そう外そうとする時，陰圧抵抗を感じる状態をいう．現在のところ下顎全部床義歯と顎堤粘膜間に生じる吸着力に関する科学的研究報告はなく，データ値を用いてこれまでの義歯の維持と吸着の違いを調査することも実施されていない．よって，臨床で行われている下顎全部床義歯の吸着テクニックは，科学的検証のないまま義歯の浮き上がりの予防策の一つとして臨床実践されているのが現状であり，その適応症も下顎位が安定していて比較的顎堤吸収が少ない症例に限られる．患者個々の唾液の性質も吸着力に大きな影響を与えるばかりでなく，機能運動印象法が行えない意思疎通が困難な患者，過機能患者（hyperactive patient），あるいは，骨隆起の存在によって義歯床辺縁の完全封鎖が困難な患者にこの方法は適さない．また，顎機能障害を有する咬合が不安定な患者においても下顎全部床義歯の吸着を得ることが難しく，治療義歯を用いたダイナミック印象法の活用やインプラントオーバーデンチャーが優れた結果を生み出すと予測される．

図1　Denture construction on an identical patient
Left: Final denture finished by the conventional method of impression considering the object of enhanced chewing function through the achievement of sufficient load-bearing surfaces.
Right: Suction-effective mandibular denture finished by the impression, considering the object of closing the entire denture borders.
The concept of these two different constructions will develop differently shaped final dentures.
同一患者における義歯の作製
左図：耐圧面積を十分に獲得して咀嚼機能の向上を図ることを目的に，従来型印象法によって作られた完成義歯．
右図：義歯床縁の全周囲の封鎖を目的として印象して完成した下顎に吸着義歯．
２つの義歯製作コンセプトの違いは，完成義歯の形態の違いとなって現れる．

臨床で行う下顎吸着義歯の印象テクニックは義歯に接着剤を敷いて安定を得た状態と似ていて，従来型の印象法よりも強い維持が得られるのが特長である．そして，従来型印象法から吸着を目的とした義歯製作のコンセプトが変われば，当然，義歯製作方法も変化する．

顎堤粘膜に吸着する下顎全部床義歯を製作するには，義歯床辺縁から空気が侵入しないような印象方法を選択しなければならない．特に辺縁封鎖が難しい場所は，レトロモラーパッド部，およびその周囲組織であり，レトロモラーパッド粘膜と義歯床内面の唾液を介在した封鎖，陰圧が形成される直前の下顎安静時にレトロモラーパッドの義歯床上で頰粘膜と舌が接触することによる封鎖，そして，後顎舌骨筋窩部の封鎖の獲得が重要となる．そこで今回は，下顎全部床義歯の吸着達成による補綴臨床の向上を目的として，レトロモラーパッド部周囲の口腔粘膜による義歯床縁の封鎖に関して私見を述べるとと

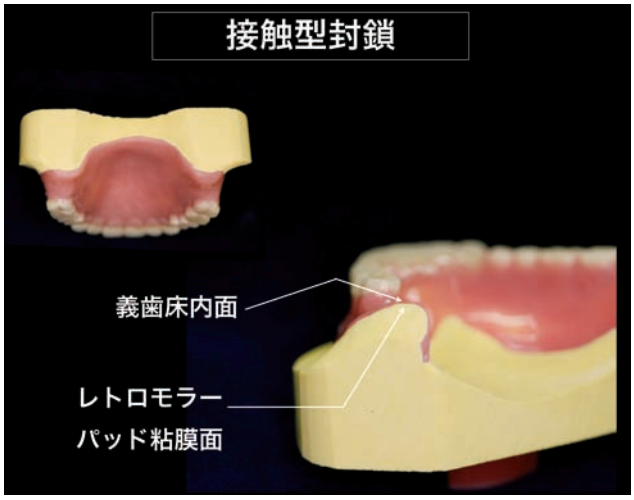

図2　As far as denture surface areas are concerned in closing the retromolar pads with the contact type, these areas are extremely limited by a comparison of those posterior areas in the maxillary palate. And the most desirable ideal is that the closing will be accomplished by close contact of the retromolar pad mucous membrane and the denture impression surface, as shown in the cross section of the cast stone model.
レトロモラーパッドの接触型封鎖に関わる義歯床面積は，上顎口蓋後方部のそれと比較して非常に狭い．模型断面のようにレトロモラーパッド粘膜と義歯床内面が密に接触して封鎖が行われることが理想である．

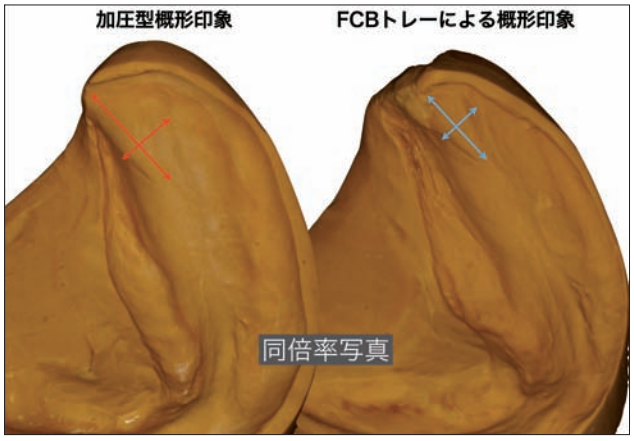

図3　Left: A preliminary impression taken through the pressure-loaded method.
Right: A preliminary impression taken through the method using the least possible pressure load on the surrounding retromolar pad with a Frame Cut Back Tray (manufactured by YDM Corp.).
It is already known that the shape of the retromolar pad on the loaded side has extensively changed.
左図：加圧して採得した概形印象．
右図：Frame Cut Back トレー（YDM 社製）にてレトロモラーパッド周囲を出来るだけ加圧せずに採得した概形印象．
加圧した側のレトロモラーパッドの変形拡大が著しいことが分かる．

もに，従来型印象方法と比較した下顎全部床義歯の吸着印象方法について説明する．

II．レトロモラーパッド粘膜と義歯床内面の接触型封鎖

著者は，レトロモラーパッド部で義歯床内面とレトロモラーパッド部粘膜面が唾液を介在して完成する封鎖を接触型封鎖と名付けた．

この封鎖機序は，上顎の口蓋後方部で口蓋粘膜と義歯床内面が接触して後縁封鎖が完成するのと同じ原理で成り立っている．しかし，下顎後方部に位置するレトロモラーパッドの接触型封鎖に関わる義歯床面積は，上顎口蓋後方部のそれと比較して非常に狭いことから，この封鎖を確実に完成させることはきわめて難しい．また，レトロモラーパッドの周囲には頬筋，咬筋，顎舌骨筋などの筋が付着しているが，レトロモラーパッドに直接付着する筋は存在しないことも封鎖を難しくしている一つの要因である．言い換えれば，開口時には，翼突下顎ヒダの伸展によってレトロモラーパッド後縁が後上方に吊り上げられてレトロモラーパッドの形が変わるばかりでなく，印象圧によっても不規則に形を変える．このように，レトロモラーパッドは与えられた開閉口や加圧条件に応じて形態変化を余儀なくされる組織といえる．

したがって，模型上の義歯の断面のようにレトロモラーパッド粘膜と義歯床内面が密に接触して封鎖が行われることが理想であっても，実際の臨床でこのような状態に義歯を仕上げることは極めて難しい（図2）．

従来型印象の概形印象の目的はレトロモラーパッド形態の変形よりも優先して筋の付着部位と義歯床縁設計に必要なランドマークを明示することにある．その結果，口腔粘膜をアルジネートやコンパウンドにて加圧印象することによって口腔粘膜が引き延ばされ，筋の付着部位である骨組織が模型上に明瞭に浮き出て，各個トレーの設計線が描きやすくなる．しかし，この印象模型のレトロモラーパッドの形は，本来のレトロモラーパッド形態とは大きく異なり，加圧変形の伴った形態になっていることを忘れてはならない（図3）．

下顎吸着義歯を製作目標として臨床実践するのであれば，可能な限りレトロモラーパッドの変形を避けて概形印象し，各個トレーと実際の粘膜面の適合を向上させたうえで接触封鎖を精密印象にて完成することが求められ

図４　Preliminary impression-taking method by Frame Cut Back Tray (manufactured by YDM Corp.).
Upper left: A higher-flow type of alginate impression material for syringe use is injected into the oral cavity using a syringe (Terumo 50 ml, ss-50 Cz or 30 ml, ss-30 Cz 20 k).
Lower left: A higher-flow type of alginate impression material is mounted on a Frame Cut Back Tray to be seated in the oral cavity. Next, an operator pushes lightly and strokes the patient's cheeks upward to prevent unnecessary accumulation of alginate impression in the buccal shelf.
Right: Preliminary impression finally taken.
Frame Cut Back トレー（YDM 社製）による概形印象法
左図上段：流動性の高いアルジネート印象材をテルモ社製シリンジ 50 ml（SS50CZ）あるいは 30 ml（SS30CZ20K）を使って口腔内に入れる．
左図下段：Frame Cut Back トレーに流動性の低いアルジネート印象材を盛り口腔内に挿入する．つづいて，術者が軽く加圧した後，患者の頬をなで上げ，頬棚部に必要以上のアルジネート印象材が溜まることを防ぐ．
右図：採得した概形印象．

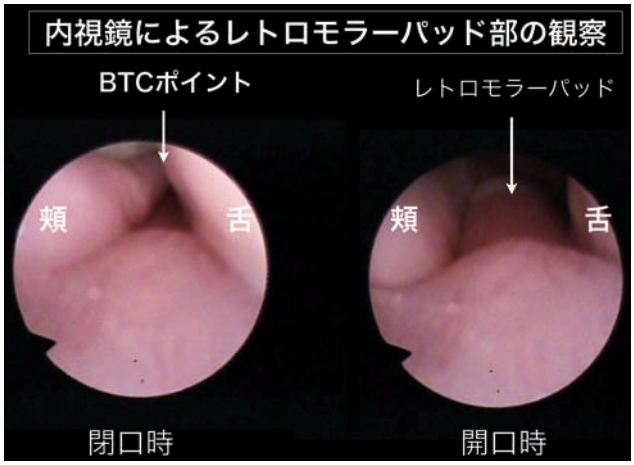

図５　Endoscope observation of the retromolar pad.
Left: Close contact of buccal mucous membrane and tongue is viewed on the retromolar pad, and the closure is confirmed complete as a result of this observation. This contact point is called the BTC Point.
Right: When the mouth is opened, the BTC Point will be lost and will change into the contact type closure of the denture impression surface and the retromolar pad mucous membrane. If the denture base is wrongly fit into this area, the air will break in the denture base, causing closure failure and lifting the base.
内視鏡によるレトロモラーパッド部の観察
左図：レトロモラーパッド上で頬と舌が接触し，レトロモラーパッド部義歯床上での封鎖が観察される．この接触点を BTC ポイントと呼ぶ．
右図：開口すると BTC ポイントは失われ，義歯床内面とレトロモラーパッド粘膜面の接触型封鎖のみになる．この部の義歯床の適合が悪いと，義歯床内に空気が侵入して封鎖が破壊され義歯は浮き上がる．

る．したがって，吸着を目指す下顎概形印象は，筋の付着を中心とする解剖学的ランドマークを明示することを目的とするのではない．レトロモラーパッドを被うトレーと印象材による過度な加圧変形を避けるために，レトロモラーパッド上部，および頬側部を削除したレトロモラーパッド部非加圧型トレーを使用することと，下顎安静時のレトロモラーパッドの形態を採得するために閉口印象を行うことの２つが概形印象には欠かせない．非加圧型トレーに関しては有歯顎用既製トレーを改造するか，市販の Frame Cut Back トレーを用いるとよい[5–7]．

概形印象法の具体例を図４にて示す（図４）．レトロモラーパッド部のフレーム除去の石膏の重みによる印象体の変形防止を考慮して，流動性の高い印象材と流動性の低い印象材を組み合わせて一度に印象するダブル印象テクニックを採用している．

この印象方法によって，変形の少ない下顎安静時の自然なレトロモラーパッドの形態が採得可能となるばかりでなく，閉口印象によってレトロモラーパッド部の後縁が明瞭になること，そして，ダブル印象テクニックによって印象体の気泡が入り難くなる点もこの印象方法の利点である．

Ⅲ．レトロモラーパッド義歯床上で頬粘膜と舌の接触による封鎖

小野木は内視鏡を用いた義歯装着患者の口腔内観察において，閉口時にレトロモラーパッド上に頬粘膜が被さることによって義歯の安定が高まることを報告した[8]．また，著者も内視鏡を用いた動画によって，レトロモラーパッド上での頬粘膜と舌の接触による後縁封鎖を確認している（図５）．この封鎖は，嚥下時に頬粘膜が内方

に引かれ，舌と密に接してレトロモラーパッド部の食介の咽頭部への移動を完了するのに必要な生理機能の一つと考えられている．健康有歯顎者の食後に，第二大臼歯後方部，つまり，レトロモラーパッド部と上顎結節の間に存在する空隙に食渣が溜まらないことからもこの封鎖の役割は明らかである．この封鎖は，有歯，無歯を問わず，生体に不可欠な機能と考えられ，義歯装着後もこの機能を損なうことなく保たなければならない[9]．著者は，このレトロモラーパッド上における頬粘膜と舌の脇腹の接触部をBTCポイント（Buccal mucosa, Tongue side wall, Contact Point）と名付けた．このBTCポイントの形成は，前述した義歯の接触型封鎖に加え，下顎安静時から嚥下時にかけて義歯に咬合力が加わる際，レトロモラーパッドを被う義歯床上部での封鎖を強化する働きを担っている．しかし，開口時には，BTCポイントが失われる．したがって，開口時に義歯は浮き上がることなく吸着を保つことを考えると，吸着義歯の主役はレトロモラーパッド粘膜面と義歯床内面の接触型封鎖であり，このBTCポイントを形成する封鎖は補助的働きをする脇役であると考えるのが妥当である．

Ⅳ．レトロモラーパッド舌側部における後顎舌骨筋窩部の封鎖

後顎舌骨筋窩部の舌側義歯床縁下部では，図6のように空間が存在していて完全な辺縁封鎖が成立しないことから，この種の封鎖を代償性の封鎖とよぶ（図6）．この空間の存在は，術者が望めば後顎舌骨筋窩部に義歯床縁を下方に向かって意図的に深く延長できる理由の一つとなっている．そして，この場所では舌の脇腹が義歯舌側研磨面を押さえ込むことによって封鎖が完成する．

さらにこの封鎖は，舌が義歯舌側研磨面を押さえようとしたときに，その力を受け止める拮抗壁を作ることで成立する．この拮抗壁を得るためには，顎提の善し悪しにかかわらず，顎舌骨筋線を越えて各個トレー辺縁を最低でも2～3 mm延長することが必要である．そして最終的にその各個トレーを使い精密印象を行なうことによって患者個々の後顎舌骨筋窩に延長できる床縁の長さが決定される．

一方，この後顎舌骨筋窩部に義歯床を延長すべきではないとする意見もある．

義歯床の後顎舌骨筋窩部への延長は筋の運動の妨げになるという筋学的反対意見[10]と，この後顎舌骨筋窩部は，歯が失われる前から存在する空間であって人間にとって生理的に必要な空間であり，それを故意の義歯床延長によって侵すべきではないとする生理学的な反対意見である．

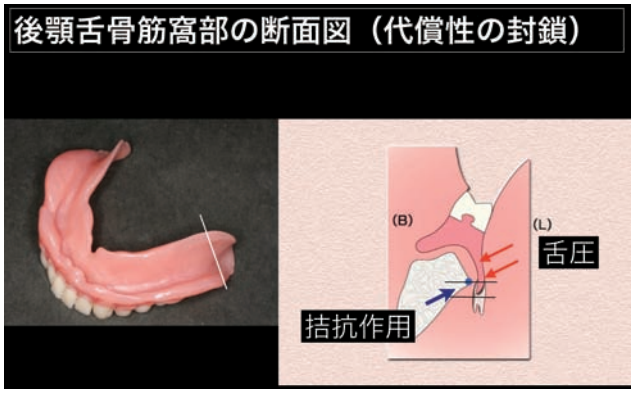

図6　Right: Cross-section of the retromylohyoid fossa on the left.
Complete border closure cannot be accomplished because the space available for the denture extension is present on the lingual border.
The closure will be accomplished by pushing the tongue onto the lingual polished surface of the denture base. The reciprocation wall against tongue pressure will be accomplished by extending 2 – 3 mm beyond the mylohyoid muscle line.
右図：左図の後顎舌骨筋窩部における断面図
舌側床縁には更に義歯が延長可能な空間が存在するため，完全な辺縁封鎖は獲得できていない．
この部位の封鎖は，舌が義歯床舌側研磨面を圧することによって成立する．この舌圧に対する拮抗壁は，各個トレーを顎舌骨筋線を2～3 mm越えることによって獲得できる．

前者に対する現代解剖学者の見解は，「たとえ顎舌骨筋線が緊張状態にあっても筋の走行は下方を向いているため，ある程度の義歯床の顎舌骨筋線窩部への延長は問題ない」としている[11]．

また，後者に対しては，欠損には無関係な上顎口蓋粘膜部を義歯床で被い，上顎義歯の接着面積を広げ密着封鎖させることと同様に，下顎も生理的には延長すべきではない後顎舌骨筋窩部に義歯床を延長させ義歯床の全周囲の封鎖を完成させるために必要な便宜的手段と考えられている．

このように，義歯床全周囲を封鎖しなければならないという吸着原則論に従えば，後顎舌骨筋窩部の代償性封鎖を獲得することを目的とした顎舌骨筋線を越える義歯床の下方延長を避けることは難しい．

さらに，延長したことによる代償性封鎖効果を十分に発揮するためには，舌が接する義歯床研磨面に凹形態を付与することも有効である[12]．この床翼に好ましい凹形態の斜面は，下顎義歯を定位置に維持する手助けとなるベクトルを生じさせる．そして，患者の舌の生理的な

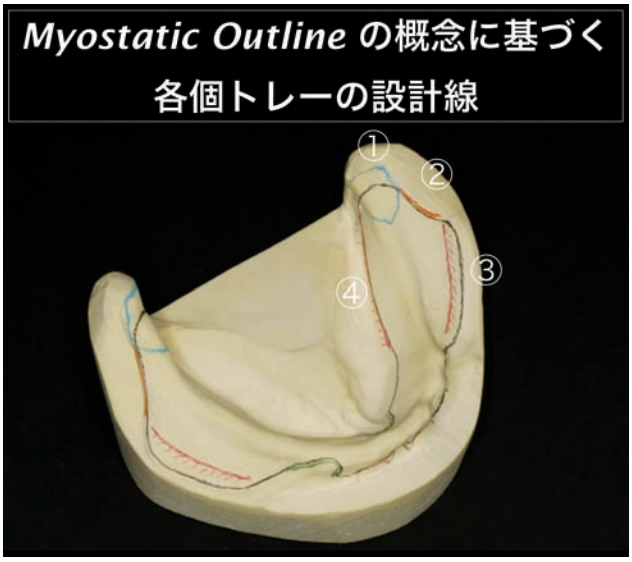

図 7　Custom tray design based on the idea of Myostatic Outline.
① The anterior half-part of the retromolar pad made of fibrous tissues should be covered.
② Masseter incisura should be avoided.
③ On the bony oblique line or over this line.
④ A custom tray outline is set on the mylohyoid muscle line.
Myostatic Outline の概念に基づく各個トレーの設計
①線維性組織でできているレトロモラーパッド前方 1/2 を被う.
②咬筋切痕を避ける.
③骨外斜線部上，あるいは越えた位置.
④顎舌骨筋線上に各個トレーのラインを設定する.

運動を妨げないように薄く仕上げることが望ましい[13].

V．3 つの封鎖機序から考えられた下顎後方部における各個トレーの設計線

最終印象による義歯床縁の決定は，各個トレーの設計が最も強い影響を与える．ここでは，筋の付着を指標とした従来型印象法の代表的な各個トレーの設計線であるマイオスタティックアウトライン：Myostatic Outline と前述した下顎後方部の 3 つの封鎖機序を満たす吸着を目的とした各個トレーの設計線の違いを呈示する．マイオスタティックアウトラインは，非活動時の筋の付着部位を指標としていて，レトロモラーパッド舌側部は顎舌骨筋線上に，レトロモラーパッド上部では耐圧域として利用するため前方 1/2 の線維性組織を被い，レトロモラーパッド頬側部は，咬筋活動の邪魔にならないように咬筋切痕を避け，頬棚部では頬筋の付着部である骨外斜線上へ設計線を描く[14–19]（図 7）.

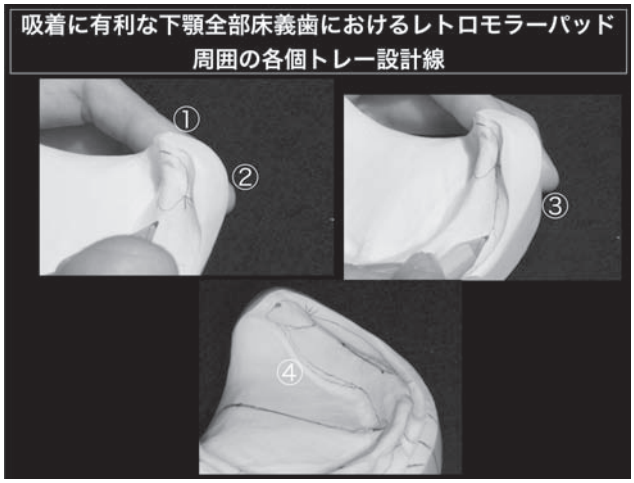

図 8　① Draw the line following the shape of the retromolar pad.
② Avoid the sinew string at the buccal base of the retromolar pad.
③ Lowest part of mucobuccal fold.
④ The outline should be given 2 – 3 mm into the retromylohyoid fossa beyond the mylohyoid muscle line about 2 mm posterior to the intersection of the retromolar pad and the mylohyoid muscle line.
①レトロモラーパッドの形通りに描く.
②レトロモラーパッドの頬側根元のスジを避ける.
③歯肉頬移行部最下点.
④レトロモラーパッドと顎舌骨筋線の交点の約 2 mm 後方から，顎舌骨筋線を越えて後顎舌骨筋窩部に 2 ～ 3 mm 入る.

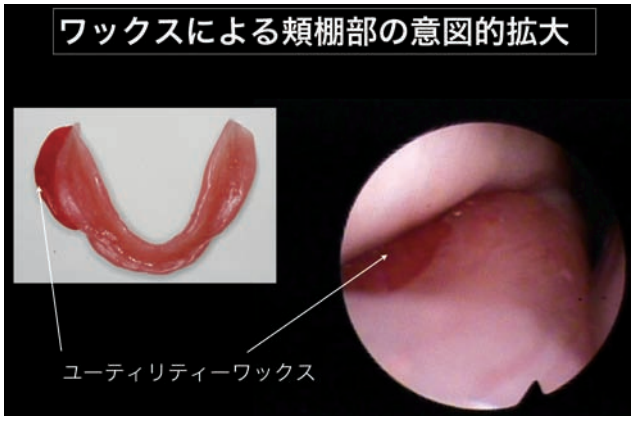

図 9　Left: The denture base was used to intentionally extend the denture base area from the retromolar pad over the buccal shelf.
Right: Because the BTC Point is not obtained, overextension of the denture base will have an influence on the denture border closure.
左図：ユーティリティーワックスにてレトロモラーパッドから頬棚部まで義歯床を意図的に拡大した.
右図：BTC ポイントが得られなくなることから，過度な義歯床縁の拡大は義歯の辺縁封鎖に悪影響を与えかねない.

次に下顎全部床義歯の吸着を目的とした各個トレーの設計線を示す（図8）．レトロモラーパッド舌側部は代償性封鎖を完成させるために顎舌骨筋線を越えて約2～3 mmの位置へ，レトロモラーパッド上部で義歯後縁が被覆粘膜に接して終わるようにレトロモラーパッドのほぼ全体を被う[20]．義歯床縁全周囲が可動性の被覆粘膜に接することで封鎖が有利になるからである．上顎義歯の強い封鎖力が生まれるのは，義歯床縁全周囲が被覆粘膜に接することでこの軟らかい粘膜に対して義歯の沈下を容易にし，維持を保っているからであって，無口蓋義歯のように一部の義歯床が硬口蓋の咀嚼粘膜に接して終わるケースでは，機能時の義歯の沈下が不均等になり封鎖が低下してしまう．下顎義歯の場合も同様に，レトロモラーパッド前方の線維性組織（咀嚼粘膜）で義歯床縁が終了すると義歯の咬合時の沈下量が被覆粘膜で終わらせた時よりも部分的に片寄り，封鎖力が低下することが懸念される．また，主にレトロモラーパッド後方部から前方1/3に形成されるBTCポイントよりも前方で義歯床縁が終わることで封鎖が不完全になる危険性が高まる（図9）．これが各個トレーでレトロモラーパッドのほぼ全体を被う理由である．続いて，レトロモラーパッド頬側は口腔内のレトロモラーパッドの形態に沿って設計する．口腔内のレトロモラーパッドと頬粘膜の境界線よりも義歯床縁が過度に外側に設定されると，BTCポイントの形成が妨げられ，その結果，封鎖が不完全になる可能性が高まるからである．頬棚部は，歯肉頬移行部の最下点に描くことでBTCポイントの形成を容易にする．頬筋の付着部である骨外斜線上に各個トレーの設計線を描かない理由は，筋上に存在する粘膜組織の肥厚の度合や想定する骨外斜線頬筋付着部の舌側移動が義歯に対する反発力を生み，離脱しやすい状態を作り出すからである[21, 22]．筋の付着が移動するか否かについての確かな証明はないものの，臨床ではその傾向が明らかに認められるケースに遭遇する．

Ⅵ．吸着機能印象を行うための各個トレーに対する工夫

従来型のコンパウンドによる下顎精密印象法は，唇側部，頬側小臼歯部，頬側大臼歯部とレトロモラーパッド部，そして，後顎舌骨筋窩部と舌下ヒダ部の各部位に分けて部分的筋形成を行った後，シリコン印象材にて二次印象を行う開口印象である．

一方，下顎全部床義歯の吸着を獲得するための印象方法は，閉口機能印象を中心とした義歯床全周囲の封鎖印象である．義歯床内面の適合を中心に，前述したレトロモラーパッド部での3種類の封鎖を確実に得るためには，製作する機能印象用ロウ堤に5つの特長を与える必要がある[23]．

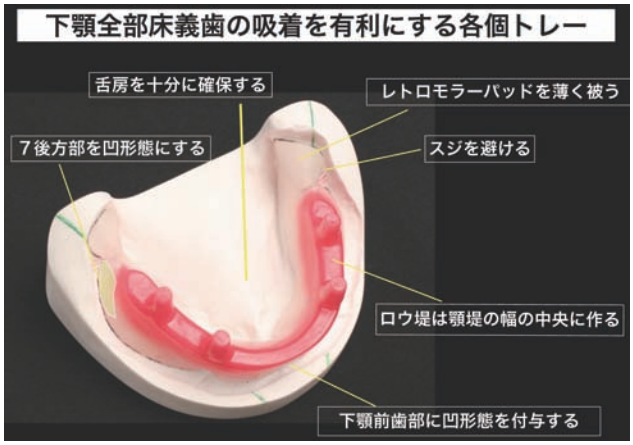

図10　Custom tray with wax rims for closed-mouth impression taking.
This custom tray employs variously different ideas to achieve necessary border closure for the mandibular complete denture.
閉口印象のための蝋堤付き各個トレー
この各個トレーには下顎総義歯の吸着に必要な辺縁封鎖を獲得するための様々な工夫が施されている．

1～5は，BTCポイントを獲得しやすくし，後方部の封鎖を完成させるのに有効な項目である（図10）．

1．レトロモラーパッド全体を薄く被う．
2．レトロモラーパッドの付け根に存在するスジを避ける[24]．
3．レトロモラーパッドに向かって，第二大臼歯頬側研磨面に凹形態を付与する．
4．臼歯部人工歯の配列位置を顎堤の幅の中央に位置づける．
5．十分な広さの舌房を与える．

Ⅶ．下顎全部床義歯の吸着を目的とした機能印象法

基本的には，閉口状態で1．口角を横に引く，2．口を尖らす，3．舌側前歯部ロウ堤の裏側を舌で押す，4．義歯の頬粘膜による離脱力を除くために開口させ舌を突き出させて左右に動かす，そして，5．嚥下などの5つの動作を患者に命じて精密印象体を完成させる（図11）．機能印象に最も有利な印象材は，全周囲を一度で印象するのに適した材料である．経験的には粉液比を変えて粘調度を高めたティッシュコンディショナー系材料を一次印象材として利用し，流動性の高いシリコン印象材を二次印象材として用いる印象方法が最もよい．続い

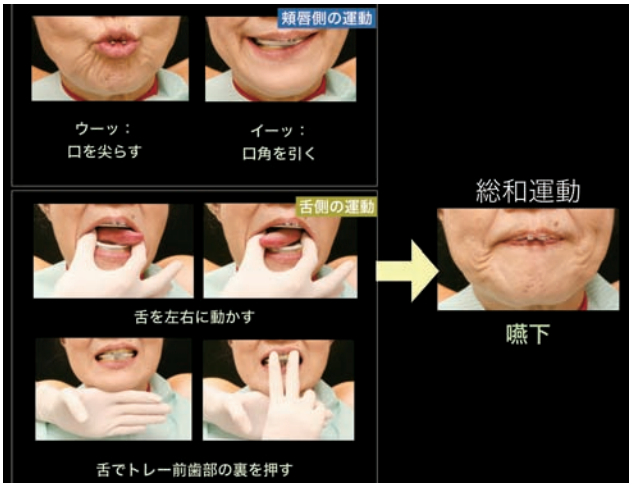

図 11　The final impression-taking actions are equipped with mouth-opening actions and tongue movements that influence denture dislodgement by mainly focusing on the closed-mouth functional impression taking.
閉口機能印象を中心に義歯の離脱に影響のある開口動作や舌の運動を取り入れた精密印象動作.

て，ボーダーモールディング用のシリコン印象材と流動性の高いシリコン印象材の組み合わせがよい．前者のティッシュコンディショナー系材料は，材料を扱う上で安価で簡便である上に封鎖が得られやすい反面，印象後の含有成分であるアルコール成分の揮発による変形が大きい．後者は印象精度に優れているという利点があるものの，一次印象後，不動性の咀嚼粘膜上の印象材を除去して二次印象に備えることや印象材の硬化がシャープなために扱いが難しいなどの欠点がある（図 12）.

1．ティッシュコンディショナー系の印象材と流動性の高いシリコン印象材を組み合わせた機能印象

1）GC のソフトライナーの粉液比を 10：6 にして印象材にコシを出し，機能的一次辺縁封鎖印象を行う.

2）続いて流動性の高いシリコンインジェクションタイプで機能運動を行うことで，辺縁封鎖が完成した印象体が獲得できると同時に，シリコンによって印象面の滑沢さが得られる.

2．シリコン印象材を用いた機能印象

1）ボーダータイプ，あるいはヘビーボディータイプのシリコンを各個トレー辺縁に置いて一次機能印象を行う．咀嚼粘膜上の一次印象材を丁寧に除去して次の二次印象に備える.

2）2 次印象では流動性の高いシリコンインジェクションタイプを用いて機能印象を行い，印象採得を完了する.

図 12　Upper: Our experience indicates functional impression taking combined with impression materials of tissue conditioning series and higher-flow silicone materials will confirm effective stable suction impression results.
Lower: Functional impression taking using silicone impression materials.
上段：ティッシュコンディショナー系の印象材と流動性の高いシリコン印象材を組み合わせた機能印象で，経験的に安定した吸着印象が得られる.
下段：シリコン印象材を用いた機能印象.

Ⅷ．インプラントオーバーデンチャーと下顎全部床義歯吸着印象法

全部床義歯治療は，1 世紀以上にわたって有効かつ有用な補綴物として利用されてきた．しかし，下顎義歯が外れる，当たって痛むなどの患者の訴えが多い上に，全部床義歯を装着すると咬合力のすべてが顎堤に分散されることになり，顎堤吸収という代償を支払うことも懸念されている．近年，下顎前歯部に 2 本のインプラントオーバーデンチャーを装着すると，咀嚼力が回復し，顎堤吸収は抑制されるとする報告が多く見られるようになった．そして，これらのコンセンサスは，カナダのマギル（2002：MacGill），イギリスのヨーク（2009：York）で採択され，下顎無歯顎症例に対する補綴処置は，下顎 2 本のインプラントオーバーデンチャーが第一選択であると考えられるようになってきている[25, 26]．しかし，インプラントオーバーデンチャーは全部床義歯をベースとする構造体の補綴物である．不適切な印象，誤った咬合高径や咬頭嵌合位の設定を行えば，義歯の機能が十分に発揮されないばかりでなく，インプラント体にもダメージを与えてしまう．一方，顎堤形態が良好なケ

ースでは，義歯によって十分な咀嚼能力が回復できることも確かである．したがって，インプラントオーバーデンチャーの成功は基本的な義歯製作術に立脚しているといえる．

また，インプラントオーバーデンチャーを装着した際，術前予測を越えて機能が回復することも多い．このように口腔機能が活発になった症例では義歯床縁の疼痛が絶えず，床縁を短かく削合する機会が増加する．このような負の経験から，下顎に２本のインプラントを埋入するインプラントオーバーデンチャーに関しては，口腔機能の活性を促進すると同時に義歯に対する離脱力を抑制できる方法として，従来型印象法よりも患者の個々の口腔機能を利用して印象を行う下顎全部床義歯の吸着印象法の方が有利であると考えている[27]．

Ⅸ．まとめ

下顎全部床義歯を顎堤粘膜に吸着させる印象技術は，義歯床縁全周囲の封鎖メカニズムによって成立し，その適応症は主に顎堤骨の吸収が中等度まで進行したケースである．本稿では，３つのメカニズムを満たす概形印象，各個トレーの設計と製作，機能印象について説明した．この下顎全部床義歯に対する吸着印象技術は，歯科教育に適した従来型印象法と比較して臨床実践的な印象方法である．そして，患者の義歯使用感を向上させるための一つの手段として技術を習得し，活用することが望ましい．また，高度な顎堤吸収，顎機能障害などを有する患者に関しては治療義歯を用いて最終義歯を完成させる方法や下顎前歯部に２本のインプラントを埋入するインプラントオーバーデンチャーなどによって機能回復を図る方が有利である．特にインプラントオーバーデンチャーに関しては下顎全部床義歯の吸着印象テクニックを利用することで良い結果が得られると思われる．

文　献

1) Boucher CO. Swenson’s Complete Dentures (6th ed.). St. Louis: Mosby; 1970, 73–109.
2) 阿部二郎．総義歯の臨床―下顎総義歯を吸着させるために―．日本歯科評論 1999；679: 159–174；680: 125–139；681: 141–157.
3) 阿部二郎．誰にでもできる下顎総義歯の吸着．東京：ヒョーロン；2004.
4) 佐藤勝史．上下顎無歯顎者の非吸着下顎総義歯装着時および吸着下顎総義歯装着時における咀嚼運動の比較．顎咬合誌 2008; 28: 166–173.
5) 阿部二郎，佐藤幸司，小久保京子．総義歯のチームワークに強くなる―下顎総義歯の吸着を達成するために―．QDT 2008; 33(3): 56–63.
6) 阿部二郎．新しいスナップ印象用「Frame Cut Buck トレー」の使い方―下顎総義歯の吸着を達成するための第１ステップ―．モリタ会報誌 Dental Magazine 2010; 133: 38–41.
7) 阿部二郎．無歯下顎印象用トレー「Frame Cut Back トレー」．歯科評論 2010; 70(10): 69–74.
8) 小野木正章，染谷成一郎．総義歯の辺縁封鎖．歯科評論 1988；No. 546: 79–106.
9) 欠損放置に対する軟組織の変化から短縮歯列を考える「生体補償：アダプテーションとは」．歯界展望 2007；110：846–853；110: 1021–1027.
10) Nagel RJ, Sears VH. Dental prosthetics, St. Louis: Mosby; 1958.
11) 市川哲雄，北村清一郎．総義歯を用いた無歯学治療―口腔解剖学の視点から―．東京：クインテッセンス；2004, 22–48.
12) Brill N, Tryde G, Cantor R. The dynamic nature of the lower denture space. J Prosthet Dent 1965; 15: 401–418.
13) Blanchard CH. Eyes in your fingers. J Prosthet Dent 1952; 2: 36–39.
14) Gray H. Anatomy of the human body, 28th ed. Charles Mayo Goss AB, editor. Philadelphia: Lea & Febiger; 1966.
15) Levin B. Impression for complete dentures. Chicago: Quintessence; 1984.
16) Nagao M, Kobayashi K, Suzuki T. Impression of edentulous patients. St. Louis: Ishiyaku Euro America; 1995.
17) Mcminn RMH, Hutchings RT, Logan BM, Hon MBIE. Color atlas of head and neck anatomy, 2nd ed. London: Mosby-Wolfe; 1994.
18) Screinemarkers J. La logique en prothese complete. GJ & D Tholen NV, editors. Wageningen: H. Veenman & Zonen N.V; 1964.
19) Sicher H. Oral anatomy, 4th ed. St. Louis: Mosby; 1965.
20) 阿部二郎．下顎従来型の概形印象法と下顎総義歯の吸着を目的とした概形印象法の違い．補綴臨床 2010; 43: 510–524.
21) Suzuki D, Murakami G, Minoura N. Histology of the bone-tendon interfaces of limb muscle in lizards. Ann Anat 2002; 184: 363–377.
22) Suzuki D, Murakami G, Minoura N. Crocodilian bone-tendon and bone-ligament interfaces. Ann Anat 2003; 185: 425–433.
23) 阿部二郎，小久保京子．術者のミスを少なくする咬合床＆吸着を可能にする印象用各個トレー．GC：東京；2007.
24) 染谷成一郎．下顎第二大臼歯遠心部およびレトロモラーパッド前縁部付近に見られるスジの報告．顎咬合誌 2008; 28: 14–20.

25) Feine JS, Carlsson GE, Awad MA, Chehade A, Duncan WJ, Gizani S et al. The McGill consensus statement on overdentures. Mandibular two-implant overdentures as first choice standard of care for edentulous patients. Montreal, Quebec, May 24–25, 2002. Int J Oral Maxillofac Implants 2002; 17: 601–602.
26) Thomason JM, Feine J, Exley C, Moynihan P, Müller F, Naert I et al. Mandibular two implant-supported overdentures as the first choice standard of care for edentulous patients—the York Consensus Statement. Br Dent J 2009; 207: 185–186.
27) 阿部二郎，小久保京子，佐藤幸司．4 step で完成 下顎吸着義歯と BPS パーフェクトマニュアル．東京：クインテッセンス；2011, 232–248.

著者連絡先：阿部　二郎
〒182-0002
東京都調布市仙川 1-12-43-2F
TEL: 03-3300-1184
FAX: 03-3300-1455
E-mail: abedent@kch.biglobe.ne.jp

Clinical Denture Fabrication to Achieve an Effective Suction of the Mandibular Complete Denture
—Enhancement of the Posterior End Border Seal around the Retromolar Pad—

Jiro Abe, DDS

Division of Advanced Prosthetic Dentistry, Tohoku University Graduate School of Dentistry

Ann Jpn Prosthodont Soc 3 : 220-230, 2011

ABSTRACT

Regarding the mandibular complete denture procedure in edentulous patients, the conventional impression technique to take a precision impression with silicone materials after the border molding with compound materials is an excellent method educationally. And the main purpose of this technique is the enhancement of the oral function to attain an enlargement of the loading force area. This is acquired by expanding the denture border toward the muscle attachments. However, we sometimes encounter mandibular complete dentures that happen to be dislodged when a patient opens his/her mouth, even though the complete denture was fabricated using this conventional method. As a result, these patients will experience significant problems in their everyday lives.

I then developed the mandibular denture procedure to attain suction and thus solve this problem by sealing the entire denture border in a way similar to that used with the maxillary complete denture. We acquired good clinical results by taking advantage of this technique. I will explain both the mandibular suction mechanism and the impression method.

Key words

suction denture, conventional denture, border seal, frame cutback tray, functional impression