依 頼 論 文　◆特集：臨床イノベーションのための若手研究者の挑戦：治療，検査法の新たな展開

機能画像を利用した新しい顎口腔機能検査の可能性
～ mfMRI による咀嚼筋活動の３次元解析～

山口　哲史

Possibility of a new examination of stomatognathic function by using functional imaging
～3-dimensional analysis of masticatory muscle activity by mfMRI～

Satoshi Yamaguchi, DDS, PhD

抄　録
顎口腔機能の観点から補綴治療の効果を評価するうえで咀嚼筋活動解析が有用であるが，一部の咀嚼筋は体内深部に位置し，筋内局所活動分布も不均一であるため，従来の筋電図法では咀嚼筋活動の全貌を捉えることは困難であった．われわれは，任意領域の糖代謝を定量評価する ^{18}F-fluoro-deoxy-glucose を標識薬剤に用いたポジトロン断層撮影法（Positron emission tomography: FDG-PET）や，骨格筋活動に伴う横緩和時間（T2）の延長を筋活動の指標とする骨格筋機能的磁気共鳴画像（muscle functional Magnetic resonance image: mfMRI）を世界に先駆けて咀嚼筋活動評価に応用し，顎運動時における全咀嚼筋活動の定量評価や，咀嚼筋群の局所活動分布の可視化を実現した．

和文キーワード
MRI，PET，咀嚼筋活動，顎口腔機能

Ⅰ．諸　　言

顎口腔機能の重要な構成要素である咀嚼筋の活動バランスは咬合状態の変化に影響を受けることが示唆されており[1, 2]，補綴歯科治療による咬合の変化は，咀嚼筋活動の変化を介して顎口腔機能に影響を及ぼす可能性がある．そのため，顎口腔機能の観点から補綴歯科治療の効果を評価するうえで，咀嚼筋活動の詳細な解析が有用であると考えられ，これまでにもその測定・解析方法やさまざまな条件における活動様相について多くの研究が行われ，臨床への応用が試みられてきた．

過去の研究における咀嚼筋活動評価は，そのほとんどが筋電図法によるものである．筋電図法は非常に高い時間分解能を持ち，表層の筋活動導出が容易であるため，現在でもヒトにおける筋活動評価を行うための標準的な手法となっている．しかし，一部の咀嚼筋は体内深部に位置しているため，筋電図による筋活動導出には電極の刺入が必要となり，全咀嚼筋の活動を同時に捉えることが非常に難しかった．また，咀嚼筋の筋内局所活動は不均一であることが知られているが[3]，筋電図法では咀嚼筋内部の局所活動分布を詳細に捉えることは不可能であった．

そこでわれわれは，^{18}F-fluoro-deoxy-glucose を標識薬剤としたポジトロン断層撮影法（Positron emission tomography: FDG-PET）や骨格筋機能的磁気共鳴画像（muscle functional Magnetic resonance image: mfMRI）等の機能画像を応用して，全咀嚼筋の活動様相を３次元画像上で同時定量的に解析する試みを世界に先駆けて報告してきた．機能画像とは，CT 等の一般的な形態画像とは異なり体内における代謝や血流等の生理学的活動変化を検出・画像化するものである．

Ⅱ．機能画像による咀嚼筋活動解析

1．FDG-PET

FDG-PET は，グルコース分子中の F を放射性同位元素である ^{18}F と置換した FDG を標識薬剤として静脈内へ投与し，数十分後に PET 撮影を行うことによって体内の糖代分布を定量評価する方法である．運動に伴う骨格筋への FDG 集積，つまり糖代謝量を指標とすることで，FDG-PET による筋活動評価が可能であることが報告さ

東北大学大学院歯学研究科口腔機能形態学講座加齢歯科学分野
Division of Aging and Geriatric Dentistry, Department of Oral Function and Morphology, Tohoku University Graduate School of Dentistry

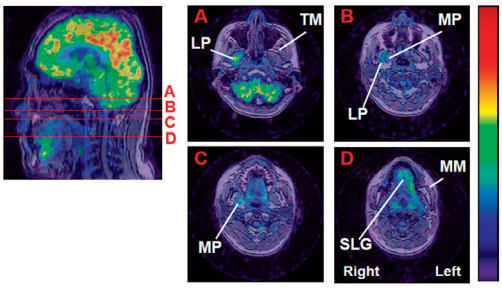

図1　PET-MRI fusion images of the head and neck, induced by left lateral excursion. TM = temporal muscles, LP = lateral pterygoid muscles, MP = medial pterygoid muscles, MM = masseter muscles, SLG = sublingual glands. Cited from 5) (partial revision).
下顎左側方運動後の頭頸部 PET-MRI 重ね合わせ画　TM= 側頭筋，LP= 外側翼突筋，MP ＝内側翼突筋，MM ＝咬筋，SLG= 舌下腺　5）より引用（一部改定）

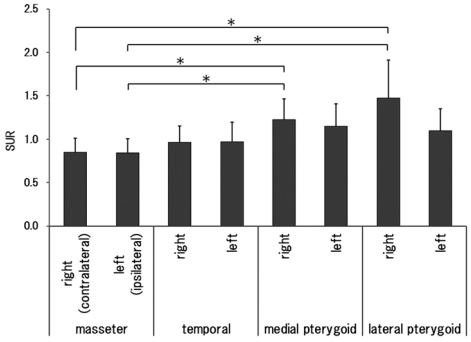

図2 The mean of the standardized uptake ratios in masticatory muscles. *P<0.05(Games/Howell method). SUR = Standardized uptake ratio. Cited from 5) (partial revision).
各咀嚼筋における平均 SUR ＊P<0.05（Games/Howell method）SUR = Standardized uptake ratio　5）より引用（一部改定）

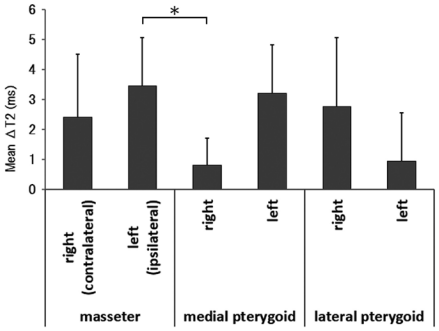

図3 Mean ΔT2 for the masticatory muscles after 5 min of unilateral gum chewing. *P<0.05 (Games/Howell method). Cited from 7) (partial revision).
5 分間の片側ガム咀嚼後における各咀嚼筋の平均 ΔT2 値＊P<0.05（Games/Howell method）7）より引用（一部改定）

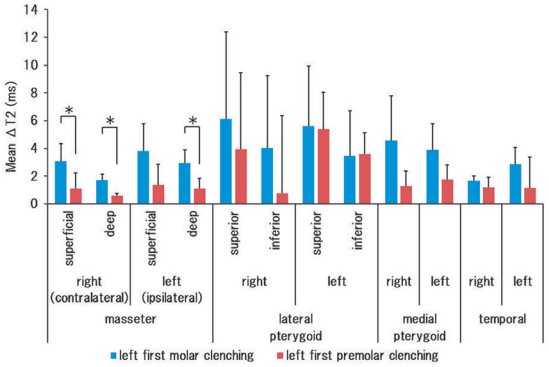

図4 Mean ΔT2 for the masticatory muscles after clenching at the left first molar and the left first premolar. *P<0.05 (t-test).
左側第一大臼歯および左側第一小臼歯でのクレンチング後における各咀嚼筋の平均 ΔT2 値　＊P<0.05（t-test）

れている[4]．われわれは，FDG-PET を咀嚼筋活動測定に応用し，下顎側方運動に伴う咀嚼筋活動を頭頸部の 3 次元画像上で可視化するとともに，全咀嚼筋における FDG 集積を解析することによって咀嚼筋活動の評価を行った[5]．FDG を静脈内投与し 1 Hz の下顎左側方運動を 30 分間行わせた後に撮影した FDG-PET 画像を自動位置合わせによって MR 画像と重ね合わせたところ，FDG は安静時でも集積が見られる脳や舌下腺のみならず咀嚼筋群にも集積しており，特に対側の外側翼突筋と内側翼突筋に強い集積が観察された（図 1）．相対的 FDG 集積値である平均 PET count を薬剤投与量と体重で補正した Standardized uptake ratio（SUR）を各咀嚼筋の活動を示す指標として算出したところ，対側の外側および内側翼突筋の SUR が両側咬筋の SUR よりも有意に高かった（図 2）．この結果から，筋電図による測定が容易ではない外側翼突筋と内側翼突筋の側方運動における重要性が示唆され，FDG-PET が全咀嚼筋活動の同時定量化に有用であることが確認された．しかし，FDG の静脈内投与は放射性同位元素による全身被曝を伴うため，同一被験者に短期間で複数回の測定を行うことができず，研究用途以外への応用には困難があった．

2. mfMRI

そこで，mfMRI の咀嚼筋活動測定への応用を試みた．この方法は運動によって骨格筋の横緩和時間（T2）が延長する現象を利用しており，T2 値は MR 画像から算出するため，撮影範囲内に含まれるすべての筋の活動を，全く侵襲を伴わずに定量化することができる[6]．

まず健常被験者に片側ガム咀嚼を 5 分間行わせ，側頭筋以外の咀嚼筋について運動前後における T2 値の変化（ΔT2 値）を測定したところ，両側咬筋・同側内側翼突筋・対側外側翼突筋の ΔT2 値が大きかった（図 3）[7]．この結果から，片側咀嚼ではこれらの筋の活動が強いことが示唆されるとともに，咀嚼筋活動様相を mfMRI で評価可能であることが確認された．

次に，健常被験者に左側第一大臼歯および左側第一小臼歯でのクレンチングを 40%MVC（maximum voluntary clenching）で 1 分間行わせ，各条件における mfMRI の撮影を行った．T2 値は 3 次元 MR 画像の画素（voxel）ごとに算出されるため，mfMRI による筋活動評価は voxel を最小単位とする任意領域で実施できる．この特徴を利用して，咬筋の浅層・深層，側頭筋，内側翼突筋，外側翼突筋の上頭・下頭の平均 ΔT2 値を個別に

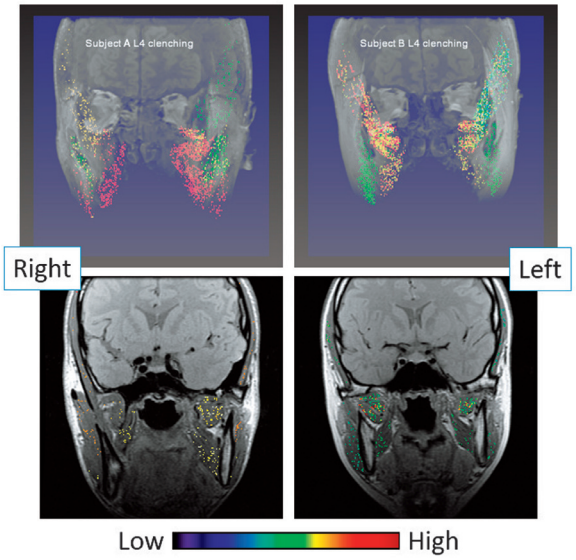

図5　Mapping of masticatory muscle activity (ΔT2) for two representative subjects after clenching at the left first premolar. Upper: 3-dimensional projection images. Lower: coronal plane images.
左側第一小臼歯でのクレンチング後における2人の代表被験者の咀嚼筋活動（ΔT2値）マッピング　上段：3次元投影画像　下段：前頭断面画像

評価するとともに，安静時の筋内平均T2値との差分をvoxel単位でマッピングすることによって咀嚼筋内部の活動を3次元的に可視化することに成功した．その結果，ほとんどの咀嚼筋は第一大臼歯クレンチングと比較して第一小臼歯クレンチングにおいて筋活動が低下しているのに対して，作業側である左側の外側翼突筋は上頭・下頭ともに咬合部位の前方移動に伴う筋活動低下が見られないことが明らかになった（図4）．また，咀嚼筋活動マッピングでは，同じ運動タスクを行っても咀嚼筋内局所活動の空間的分布が被験者ごとに大きく異なることが示唆された（図5）．

Ⅲ．展　望

これまでの研究によって，FDG-PETやmfMRIを応用することで全咀嚼筋の活動を同時定量化可能であることが確認された．特にmfMRIは，全く侵襲を伴わずに咀嚼筋内部の局所活動分布も含めた全咀嚼筋活動を3次元的に解析することが可能である．一方で，mfMRIは筋電図と比較して時間分解能がきわめて低いという欠点を有しており，また，骨格筋T2値の筋活動に対する変化はシグモイド曲線状であるため[8]，低活動時における解釈に議論の余地が残されている．そのため，mfMRIは測定原理が全く異なり高い時間分解能や信頼性を有する従来の筋電図を完全に置き換えるものではない．しかし，深部咀嚼筋活動の非侵襲的評価の可能性や高い空間分解能は，他法では実現困難な利点である．

先に示した解析結果から明らかなように，3次元的な咀嚼筋活動分布や咀嚼筋形態そのものの個人差が非常に大きいため，筋内局所活動の分布については今のところ視覚的な定性評価を行うに留まっている．咀嚼筋活動分布の正常像を解明し，顎口腔機能障害に伴う筋活動異常や補綴歯科治療による筋活動変化を解析するためには，活動分布を統計学的に比較する必要がある．今後は，脳の機能的磁気共鳴画像（functional magnetic resonance imaging: fMRI）の解析で用いられている標準脳への機能マッピングのように，咀嚼筋の形態的標準化と統計学的マッピングについて検討していく必要がある．

補綴歯科臨床において，顎口腔機能障害やその回復を客観的に評価し，科学的根拠に基づく治療を実現するためには，咀嚼筋の「どこ」が「どれくらい」活動しているかを知る必要がある．しかし，筋電図などの現在実用化されている方法だけを用いて，これらの情報を得ることは困難である．mfMRIは，咀嚼筋内における局所活動の分布を含めた全咀嚼筋の活動様相を3次元的に定量化することで，咀嚼筋の「どこ」が「どれくらい」活動しているかを評価できる可能性を秘めており，臨床応用に向けた解析方法の確立が急務である．

文　献

1) Okano N, Baba K, Igarashi Y. Influence of altered occlusal guidance on masticatory muscle activity during clenching. J Oral Rehabil 2007; 34: 679-684.
2) Baba K, Akishige S, Yaka T, Ai M. Influence of alteration of occlusal relationship on activity of jaw closing muscles and mandibular movement during submaximal clenching. J Oral Rehabil 2000; 27: 793-801.
3) Blanksma NG, van Eijden TM, van Ruijven LJ, Weijs WA. Electromyographic heterogeneity in the human temporalis and masseter muscles during dynamic tasks guided by visual feedback. J Dent Res 1997; 76: 542-551.
4) Fujimoto T, Itoh M, Kumano H, Tashiro M, Ido T. Whole-body metabolic map with positron emission tomography of a man after running. Lancet 1996; 348: 266.
5) Yamaguchi S, Rikimaru H, Yamaguchi K, Itoh M, Watanabe M. Overall activity of all masticatory muscles during lateral excursion. J Dent Res 2006; 85: 69-73.
6) Cagnie B, Elliott JM, O'Leary S, D'Hooge R, Dickx N, Danneels LA. Muscle functional MRI as an imaging tool to evaluate muscle activity. J Orthop Sports Phys Ther 2011; 41: 896-903.
7) Yamaguchi S, Itoh S, Watanabe Y, Tsuboi A, Watanabe M. Quantitative analysis of masticatory activity during unilateral mastication using muscle fMRI. Oral Dis 2011; 17: 407-413.
8) Segal RL. Use of imaging to assess normal and adaptive muscle function. Phys Ther 2007; 87: 704-718.

著者連絡先：山口　哲史
〒980-8575　仙台市青葉区星陵町4-1
Tel: 022-717-8396
Fax: 022-717-8396
E-mail: s-yamaguchi@m.tohoku.ac.jp