日補綴会誌 Ann Jpn Prosthodont Soc 6 : 119-124, 2014

依 頼 論 文　◆シリーズ：補綴装置および歯の延命のために　Part 2 ー外傷歯の治療と予後ー

外傷歯の標準治療および一般的な予後経過

高木　裕三

The General Prognosis of Traumatized Teeth and Recommendations for Their Treatment

Yuzo Takagi, DDS, PhD

抄　録
本稿では歯の脱臼性外傷について日本外傷歯学会の治療ガイドラインの趣旨に沿って標準的対応と一般的な経過について説明するが，最終補綴治療へ移行できるためのキーポイントは歯根周囲の歯槽骨の治癒および歯根外部吸収の予防と対応である．前者は受傷後の比較的短期間のうちに評価が可能であるが，後者の歯根外部吸収は発生機序が殆ど解明されておらず，最終補綴治療への移行の判断や時期について明確な基準は定まっていない．したがって，特に陥入や完全脱臼の症例では歯根外部吸収の発生リスクを説明しながら，患者の希望と選択に従うことになろう．

和文キーワード
外傷歯，歯周組織損傷，歯根外部吸収，補綴治療

I．緒　　言

歯の外傷には転倒や打撲などによる急性外傷と日常生活における咬合圧などによる慢性外傷がある．このうち，急性外傷では受傷後の迅速かつ適切な対応が歯の保存という観点で良好な治療結果に繋がることが多い．そこで，一般の人々にも受傷現場での応急手当や最寄りの歯科医療施設での緊急処置が大切である事を知ってもらう必要がある．また，歯科医は何時でも歯の急性外傷へ適切な対応ができるように備えておく必要がある．つまり，歯の急性外傷の患者が来院したら直ちに診察し，外傷の内容と自身の訓練や知識，経験に基づいて，自ら治療するか専門機関へ紹介する等の適切な対応をする責務がある．

このような急性外傷に関する状況を周知し，対応や予後についての標準的な考え方を示すため日本外傷歯学会は歯の外傷治療ガイドラインを制定し公表している．著者はこのガイドラインの策定に深く関わったことから，本稿では歯の外傷への標準的対応と一般的な経過についてガイドラインの趣旨に沿って説明し，暫間および最終補綴治療への移行の判断，時期等について解説する．

なお，歯の急性外傷には脱臼性外傷と破折性外傷があるが，後者については本シリーズ Part 1：破折歯根の治療とその予防策に重複する部分があるので本稿では割愛する．

II．脱臼性外傷の病態と治療目標

歯の脱臼性外傷には震盪，亜脱臼，側方脱臼，陥入，挺出および完全脱臼がある．共通する病態は受傷歯の歯周組織損傷であり，歯に急激かつ異常な外力が加わる事で位置的変化が生じて発生する．外傷の程度によって歯根膜の内出血や断裂，挫滅に加え，歯槽骨にも損傷が及ぶ．受傷歯の多くは迅速かつ適切な対応によって機能を回復，維持させる事が可能である．

治療目標は受傷歯を正しく整復・固定して安静に保ち，歯周組織を治癒させることであるが，完全脱臼（脱落）の場合には歯の保存状況によってこのような治療目標が適応できない場合もあるので注意が必要である．整復と固定についてはそれぞれ基本的な要点が

東京医科歯科大学名誉教授
Professor Emeritus, Tokyo Medical and Dental University

図1　即時重合レジンで作製したシーネによる固定（8歳女児）
側方脱臼した上顎両側中切歯を整復し，固定した．右側乳側切歯は完全脱臼（脱落）し，左側乳側切歯は交換期で動揺が顕著であったため抜去した．固定源を乳犬歯と第一乳臼歯に求めるため即時重合レジンでシーネを作製し，スーパーボンド®で接着した．また，右側乳側切歯から左側永久中切歯の唇側歯肉に裂傷があり，縫合した．

図2　矯正用ワイヤーと即時重合レジンで作製したシーネによる固定（12歳 男児）
側方脱臼した上顎左側中切歯および同側切歯を整復し，右側側切歯から左側第二小臼歯までのシーネをスーパーボンド®で固定した．左側犬歯は完全脱臼（脱落）し，事故現場で紛失したとのことであった．

ある．まず，整復は歯根膜と歯槽骨への二次的な傷害を予防するため弱い力でゆっくり行う必要がある．陥入の場合を除き，器具は用いずに両手の指を使って受傷歯へ加える力の圧と方向をコントロールしながら，出来るだけ本来の位置に戻す．固定は強さと期間について外傷の種類によって異なる対応が推奨されている．受傷歯周囲の歯槽骨の損傷が軽度である場合は矯正用ワイヤーと接着性レジンを用いた比較的緩やかな固定（受傷歯が生理的動揺度の範囲内で僅かに動く）を10～14日間実施する．隣接する複数歯が受傷して歯槽骨の損傷が重度である場合や歯根破折の場合には，受傷していない歯を固定源として，即重レジンで作製したシーネ（図1）あるいは矯正用ワイヤー（ϕ 0.7 mm 以上）と即重レジンで作製したシーネ（図2）で堅固な固定を夫々6週間および2～3か月間実施する．これらのシーネは患部の歯列模型で製作し，接着性レジンで合着する．なお，歯槽骨の損傷が軽度である場合に緩やかな固定が推奨される理由は受傷歯のアンキローシスの予防であるとされているが，シーネを用いた堅固な固定でも歯は機能時に僅かながら動揺するので，アンキローシスの心配は殆ど無いと考えられる．実際，著者はそのような症例をこれまでに経験したことは無い．

歯頸部歯肉を含む歯周組織が治癒し，打診に対して疼痛や違和感が無く，動揺が生理的範囲内に戻ったら最終補綴治療について検討が可能になる．ただし，脱臼性外傷は歯に異常な外力が加わって発生するため，破折性外傷を伴うことも多い．したがって，受傷歯の機能を良好に回復・維持する為には破折性外傷に対する評価と対応も不可欠である．この点については本シリーズ Part 1：破折歯根の治療とその予防策を参照されたい．

Ⅲ．外傷の種類別の対応と予後経過

1．亜脱臼

亜脱臼は転位が認められないが，受傷歯が生理的範囲を超える異常な動揺を示す外傷である．歯根膜の一部に断裂があり，歯肉溝からの出血を伴う場合と，伴わない場合がある．エックス線診で異常な所見は認められない．

治療目標は受傷歯の安静を保ち，歯周組織と歯髄血管の断裂を治癒させることである．通常，固定は必要ないが，咀嚼時に疼痛がある場合には10～14日間固定する．

合併症としては根尖孔付近で歯の栄養血管が断裂する可能性があり，その場合は歯髄が壊死する．歯髄壊死で歯が変色する事もあるが，歯の変色は必ずしも歯髄の失活を意味しないので注意が必要である．また，歯髄の生死の評価に電気歯髄診断器が用いられるが，受傷後数ヶ月間は生活歯髄であってもこの診断器に反応しないことがあるので，やはり注意が必要である．ただし，経過観察中にエックス線写真で深さが0.5 mm 以上の歯根外部吸収が認められるようになっ

た場合（図 3b を参照）は歯髄壊死の徴候と判断されるので，直ちに根管治療を開始する．受傷後 1 および 3 か月後に予後を確認し，その後 1 年間は経過を観察する．

最終補綴治療は打診反応や動揺が無く，電気歯髄診断器などで生活歯髄である事が確認できた時点で実施可能であるが，一般的には合併症の可能性が殆ど無くなる 3 か月以後になる．

2. 側方脱臼

側方脱臼は歯軸方向以外へ受傷歯が転位した外傷である．歯根膜の断裂が広範囲に発生する．多くの場合に歯根周囲の歯槽骨にも損傷があり，圧迫骨折あるいは破折骨折を伴うことも多い．

治療目標は受傷歯を出来るだけ早く整復・固定して安静に保ち，歯根膜と歯髄血管の断裂を治癒させると共に歯槽骨の治癒を促すことである．整復は歯根膜と歯槽骨への二次的な傷害を予防するため弱い力でゆっくり行い，固定は 10 ～ 14 日間程度とする．ただし，隣接する複数の歯が側方脱臼している場合には歯槽骨骨折を伴っていることがあり，この場合には歯および歯槽骨を整復して 6 週間程度の堅固な固定を行う．

合併症としては根尖孔付近で歯の栄養血管が断裂する可能性があり，断裂した場合には歯髄は壊死する．歯髄壊死に伴う歯の変色や歯髄診断，歯根外部吸収については前項（1. 亜脱臼）で記載したので参照されたい．1 および 3 か月後に予後を確認し，その後 1 年間は経過を観察する．

最終補綴治療は打診反応や動揺が無く，電気歯髄診断器などで生活歯髄である事が確認できた時点で実施可能であるが，一般的には合併症の可能性が殆ど無くなる 3 か月以後になる．

3. 陥　入

陥入は受傷歯が根尖方向へ転位した外傷である．歯根膜が広範囲に断裂する．歯根が歯槽窩底部に陥入するので歯根膜は根尖に近いほど歯槽骨と歯根によって圧挫され，挫滅する．また，歯槽窩底部およびその周囲の歯槽骨には圧迫骨折が生じ，クサビ効果によって破折骨折が発生することもある．エックス線写真で受傷歯は根尖側に転位し，歯根膜腔の連続性が無いように見える．

治療目標は受傷歯を整復・固定して安静を保ち，歯根膜を治癒させると共に歯槽骨の治癒を促すことである．整復は歯根膜と歯槽骨への二次的な傷害を予防するためゆっくり行うが，歯根が歯槽骨に食い込んでいる為，抜歯鉗子を用いて整復する事が多くなる．この場合，鉗子で保持すると逆クサビ効果が生じるので受傷歯が抜けてしてしまう可能性があり，慎重な操作が必要になる．固定は骨の治癒に時間を要するため 6 週間行う．この外傷では根尖部で歯の栄養血管がほぼ確実に断裂するので，固定開始から 10 日以後に予防的根管治療（感染根管の症状発現に先行して予防的に行う根管治療）を実施する．

合併症としては歯根外部吸収の発生頻度が高く，受傷歯の予後を大きく左右する．発生する歯根外部吸収には 2 つの型がある．根管や歯周組織に感染源がある時は炎症性吸収 inflammatory resorption が発生し，早い時期に受傷歯は脱落もしくは抜歯となる．根管や歯周組織に感染源が無い場合でも置換性吸収 replacement resorption によって歯根のアンキローシス ankylosis が発生し易い（図 3c を参照）．後者の場合は進行が緩徐であり，受傷歯は 10 年あるいは時に 20 年以上にわたり残存することがある．1，2，3，6，12 か月後に合併症の確認を行う．

歯根外部吸収の発生頻度が高いため，補綴治療は慎重に進める必要がある．打診反応や動揺が無くなれば暫間的補綴治療を実施し，歯根外部吸収の発生に注意しながら経過観察を行う．成人の予後観察データーが欠如しているので，最終補綴治療の実施可能時期は不明であるが，学童の臨床例からは 6 か月以上経過して歯根外部吸収が発生しなければ最終補綴治療が実施可能であると示唆される．したがって受傷後 6 か月を目安に，なおリスクが存在することを伝えながら，最終補綴治療について患者と検討を始めることは可能であろう．

4. 挺　出

挺出は受傷歯が切縁方向へ転位した外傷である．歯根膜が広範囲に断裂する．臨床的には歯が伸びたように見え，動揺する．エックス線写真では受傷歯が歯槽から部分的に離れたように見え，根尖部で歯根膜腔の幅が拡大する．

治療目標は受傷歯を可能な限り早く正しい位置に整復し，固定して安静を保つことで歯根膜と歯髄血管の断裂を治癒させると共に，歯槽骨の治癒を促すことである．整復は歯根膜と歯槽骨への二次的な傷害を予防するため弱い力でゆっくり行い，固定は 10 ～ 14 日間程度とする．この外傷では歯槽窩の損傷が比較的軽度で局所麻酔が無くても整復が可能なことが多い．

合併症としては根尖孔付近で歯髄の栄養血管が切断される可能性があり，切断された場合には歯髄が壊死する．歯髄壊死に伴う歯の変色や歯髄診断，歯根外部吸収については前項（1. 亜脱臼）で記載したので参照されたい．1 および 3 か月後に予後を確認し，その

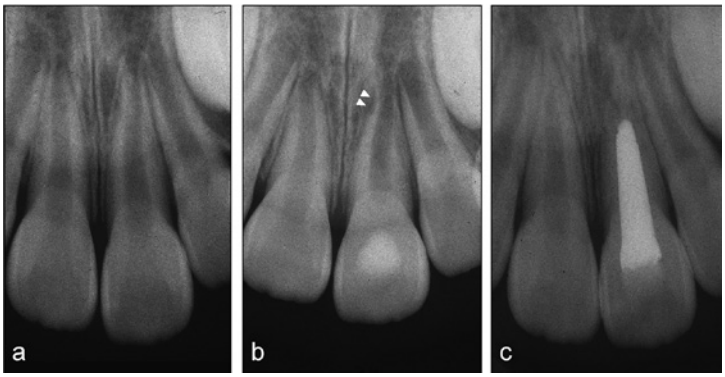

図3　完全脱臼した上顎左側中切歯の再植後に発現した歯根外部吸収のレントゲン写真（9歳男児）**a.** 再植直後，**b.** 再植後20日，**c.** 再植後11か月
再植後2週間で根尖部歯肉に膿瘍が形成された．再植後20日（b）で根尖部付近（矢頭部）に歯根外部吸収が生じていることが確認された．再植後11か月（c）には根尖側1/3の歯根に多数の吸収窩が形成されると共に，歯槽骨との境界が不明瞭になっており，置換性吸収 replacement resorption とアンキローシス ankylosis の進行が示唆された．本症例では受診時に脱落歯が滅菌精製水に浸漬されており，事故後比較的早期に再植できたが，既に歯根膜細胞の大部分が死滅していたと考えられる．受傷歯は歯根吸収が進行し，事故後約5年で自然脱落した．

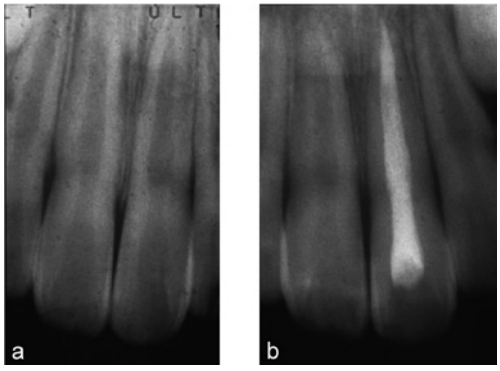

図4　再植後に予防的根管治療をおこなった症例のレントゲン写真（11歳男児）**a.** 再植直後, **b.** 再植後1.5年
完全脱臼した上顎左側中切歯を事故現場で患児が自ら歯槽窩に戻して受診した．レントゲン写真で歯根が完成していると判断し，2週間後に予防的根管治療（感染根管の症状発現に先行して予防的に行う根管治療）を実施した．再植1.5年後（b）のレントゲン写真では歯根周囲に異常な所見は無く，患児の自覚症状も無かった．

後1年間は経過を観察する．

最終補綴治療は打診反応や動揺が無く，電気歯髄診断などで生活歯髄である事が確認できた時点で実施可能であるが，一般的には合併症の可能性が殆ど無くなる3か月以後になる．

5. 完全脱臼（脱落）

完全脱臼は受傷歯が歯槽から完全に離脱した外傷である．歯根膜が歯根全周にわたって断裂し，根尖孔付近で歯髄の栄養血管も切断される．

治療目標は受傷歯を正しく整復・固定して安静に保ち, 歯周組織を治癒させることであるが, 完全脱臼（脱落）の場合には受傷歯の保存状況によってこのような治療目標を適応できない場合もある．すなわち，歯根膜細胞のほとんどが失活してしまうような状況下（水，イオン飲料，アルコール，消毒液などの液体中に浸漬するか，乾燥させること）に置かれた受傷歯は，いかなる工夫をしても再植後に歯根吸収が発生・進行し（図3），最長5年程度で脱落することになる．したがって，完全脱臼の場合には再植されるまでに如何にして歯根膜細胞の生存を図るかがキーポイントになる．当然のことながら，脱落後直ちに再植できればこのようなリスクは無い（図4）が，歯を直ちに再植できないときには，歯根膜細胞の生活力の維持に効果がある溶液中に保存すべきである．脱落歯の保存用溶液には表1のようなものがあるので参照されたい．再植の際は歯根膜と歯槽骨への二次的な傷害を予防するため弱い力でゆっくり行い，固定は10～14日間程度とする．この外傷では根尖孔付近で歯の栄養血管が切断されるので，固定開始から10日以後に予防的根管治療（感

表1　脱落歯の保存溶液

1. 移植臓器輸送用溶液
   Viaspan® など
2. 細胞培養用培地
   Hank's Balanced Salt Solution
   歯の保存液®
3. 冷たいミルク
   ロングライフミルクや低脂肪乳は除く
4. 生理的食塩水

（保存溶液として望ましい順）

染根管の症状発現に先行して予防的に行う根管治療）を実施する．以前は脱落歯の歯髄を予め除去し，根管充填を行ってから再植されることが多かった．しかし，この方法では歯根膜細胞が被るダメージが極めて大きく，再植後の歯根膜の再生が困難となって歯根外部吸収が誘発されるため，現在は行われていない．なお，全身状態不良の場合や，脱落歯をもともと支えていた支持組織に感染がある場合には再植は禁忌である．

合併症としては歯根外部吸収の発生リスクである．脱落歯の歯根膜の損傷程度，脱落歯が歯槽骨外におかれていた条件と時間，そして脱落歯の保存用溶液の種類などが再植歯の予後を決定する重要な要素になる．1，2，3，6，12 か月後に歯根膜と歯槽骨の治癒を評価し，その後定期的に３～４年は経過を観察する．

歯根外部吸収の発生リスクがあるため，補綴治療は慎重に進める必要がある．打診反応や動揺が無くなれば暫間的補綴治療を実施し，歯根外部吸収の発生に注意しながら経過観察を行う．成人の予後観察データーが欠如しているので，最終補綴治療の実施可能時期は不明であるが，一般的には合併症の可能性が殆ど無くなる 12 か月以後が望ましい．

Ⅳ．まとめ

脱臼性外傷について受傷歯への標準的対応と一般的な経過についてまとめたが，最終補綴治療に移行できるためのキーポイントは歯槽骨の治癒と歯根外部吸収の予防および対応である．前者は受傷後の比較的短期間で評価ができるので困難な問題に遭遇する事はそれほど多くないと推測される．しかし，後者の歯根外部吸収は発生機序が殆ど解明されていないため最終補綴治療への移行の判断や時期について明確な基準が定まっていない．そこで，陥入や完全脱臼の症例では歯根外部吸収の発生リスクを説明しながら，患者の希望と選択に従うことになろう．

スポーツでは歯の外傷の予防対策が十分検討されているが，日常生活では関心も薄く，予防は容易ではない．したがって，歯の外傷の患者に遭遇する機会が無くなることはないだろう．外傷歯を含めた歯の歯根外部吸収の発生機序解明は喫緊の課題と言える．

文　献

1) Courts FJ, Mueller WA, Tabeling HJ. Milk as an interim storage medium for avulsed teeth. Pediatric Dentistry 1983; 5(3): 183-186.
2) Andreasen FM, Pedersen BV. Prognosis of luxated permanent teeth--the development of pulp necrosis. Endodontics and Dental Traumatology 1985; 1: 207-220.
3) Andreasen JO, Andreasen FM. Essentials of Traumatic Injuries to the Teeth. Copenhagen: Munksgaard; 1990.
4) Hiltz J, Trope M. Vitality of human lip fibroblasts in milk, Hanks balanced salt solution and Viaspan storage media. Endodontics and Dental Traumatology 1991; 7: 69-72.
5) Andreasen JO, Borum MK, Jacobsen HL, Andreasen FM. Replantation of 400 avulsed permanent incisors. 1. Diagnosis of healing complications. Endodontics and Dental Traumatology 1995; 11(2): 51-58.
6) Andreasen JO, Borum MK, Jacobsen HL, Andreasen FM. Replantation of 400 avulsed permanent incisors. 4. Factors related to periodontal ligament healing. Endodontics and Dental Traumatology 1995; 11(2): 76-89.
7) 日本小児歯科学会．小児の歯の外傷の実態調査．小児歯科学雑誌 1996；34巻１号：1-20.
8) American Academy of Pediatric Dentistry. Guideline on Management of Acute Dental Trauma, 2001.
9) Barnett F. The role of endodontics in the treatment of luxated permanent teeth. Dental Traumatology 2002; 18(2): 47-56.
10) 松村木綿子，宮新美智世，舩山研二，江橋美穂，野尚子，高木裕三． 外傷により埋入した乳歯の再萌出と，その長期的臨床経過．歯科臨床研究 2005；2(2)：75-89.
11) Andreasen JO, Andreasen FM, Andersson Lars. Textbook and Color Atlas of Traumatic Injuries to the Teeth. 4th Edition. Oxford: Blackwell Publishing Ltd; 2007.
12) 日本外傷歯学会．歯の外傷治療ガイドライン．<http://www.ja-dt.org/file/guideline.pdf>;2012 [accessed 13.12.27]

著者連絡先：高木　裕三
〒276-0042
千葉県八千代市ゆりのき台 4-5-6-4-201
Tel & Fax: 047-484-8446
E-mail: takagi.dohs@tmd.ac.jp

The General Prognosis of Traumatized Teeth and Recommendations for Their Treatment

Yuzo Takagi, DDS, PhD

Professor Emeritus, Tokyo Medical and Dental University

Ann Jpn Prosthodont Soc 6: 119-124, 2014

ABSTRACT

The general prognosis of luxational tooth injury and recommendations for treatment are described based on the guideline for management of acute dental trauma which was established by the Japan Association for Dental Traumatology in 2012. The most important points for dentists when starting to consider prosthodontic treatment for a tooth affected by luxational injury are healing of damaged periodontal tissues and prevention and/or treatment of external root resorption. It is not difficult to optimize healing of periodontal tissues. However, the condition and timing at which to start considering prosthodontic treatment for the affected tooth with luxational injury such as intrusion or avulsion are not clear because the pathogenesis of external root resorption has not been elucidated yet. Therefore, prosthodontic treatment can be considered based on informed choice of the patient after he/she is informed of the risk to the outer root resorption of the tooth affected by luxational injury.

Key words

Traumatized tooth, Periodontal tissue injury, External root resorption, Prosthodontic treatment