依 頼 論 文　◆シリーズ：補綴装置および歯の延命のために　Part 2 ー外傷歯の治療と予後ー

外傷を受けた歯に見られる所見と経過

宮新　美智世

Traumatic dental injuries – follow-up and prognosis

Michiyo Miyashin, DDS, PhD

抄　録

外傷の特徴は，歯周組織や歯の硬組織，歯髄など多様な組織を同時に損傷する点にある．

数か国による最近の統計では 12 歳の小児のうち 15–23％が永久歯の外傷を経験していると報告されている．歯の外傷後の臨床経過についての長期的観察研究や，歯の外傷学に関わる多様な実験的研究に基づいて，受傷歯の治療ガイドラインの改訂が続けられている．歯の外傷に独特な合併症は，循環障害や亀裂（不完全破折），歯髄腔狭窄，歯根内部吸収，歯根外部吸収がある．このような受傷歯の機能を長期的に保存するためには，適切な時期に経過観察と各種マウスガードの利用が有効である．

和文キーワード

歯の外傷，歯根破折，歯髄腔狭窄，歯根吸収，マウスガード

I．歯の外傷についての概要

歯の外傷は小児に多いが，本邦ではいまだ十分な疫学調査がなく，海外での調査によれば 5 歳児の乳歯外傷罹患率が 22 ～ 40％，12 歳児における永久歯外傷罹患率は 15 ～ 23％と報告されている[1]．外傷受傷率は上顎前突があると 2 倍になるとも言われる[2]．歯の外傷とは，小児期に前歯を喪失する原因の第一位であり，外傷の特徴は，歯周組織や歯の硬組織，歯髄など多様な組織を同時に損傷することである．表 1 には，小児の受傷歯に共通する損傷を示した．これら多様な損傷は露髄を伴わない歯冠破折であっても認められ，見逃されやすい．損傷は受傷当初に診断できるとは限らず，後日にはじめて診断が可能であったり，長期間後に不良所見を生じる要因になることに注意を要する．これらの治療は，各損傷に対する治療の総和でよいが，それぞれの影響が，時間経過に従って順次あらわれてくる（表 2）．

一方，小児の歯は，発育途上にあることから，外傷は歯根の形成や伸長，歯列咬合の発育へも影響を与えることがある．したがって，各組織の損傷は，治療後の治癒過程においても相互に影響を与えながら，外傷歯独特の術後経過を形成していると推察される．現在，日本外傷歯学会の「歯の外傷治療ガイドライン」[3] について第 1 回目の改訂を行った段階にあり，ガイドラインに則った治療後の経過が蓄積されつつある．

II．外傷後に観察される特徴的異常所見について

1．歯冠変色

脱臼後の歯冠変色は歯髄内出血によるものが多いが，受傷後 3 か月以後には，合併症である歯髄の石灰変性や歯髄腔狭窄に伴って帯黄色の変色もおきる．成人の永久歯では歯冠変色は歯髄壊死を疑わせるが，小児では歯髄壊死を合併する確率は比較的低く，生活歯においては 8 か月以内に歯冠色が元に回復する可能性がある[4]．

2．歯髄腔狭窄（図 1）

歯髄腔狭窄をきたした歯髄には，修復象牙質形成の過形成や歯髄の石灰変性，骨様象牙質の形成，骨による歯髄の置換などが認められている（表 3）[5]．歯髄腔

東京医科歯科大学大学院医歯学総合研究科医歯学系専攻口腔機能再構築学講座小児歯科学分野
Division of Pediatric Dentistry, Department of Oral Health Sciences, Graduate School of Medical and Dental Sciences,Tokyo Medical and Dental University

表1　受傷歯に共通する微小な合併症

歯　冠	；亀裂，歯冠歯根不完全破折
歯　髄	；根尖部の伸展・挫滅・断裂，循環障害（出血，うっ血，浮腫），びまん性損傷
歯　根	；亀裂，破折
歯槽骨	；挫滅，骨折（辺縁，唇側，槽間中隔）
歯根膜	；挫滅　断裂　出血

表2　損傷の治癒過程（治療後）

3日目	清潔を保つと軟組織傷面の最表層が治癒
2週間	エックス線写真上で歯根破折や骨損傷部の吸収像が確認され始める．
4週間	エックス線写真上で歯根吸収が観察され始める．骨リモデリングに伴う透過像がある．
6週間	骨折の治癒部が石灰化し始める．
2か月	歯髄の生死が明瞭になり，透過像は根尖性歯周炎を疑わせる．
3か月	歯根の破折部が治りはじめ，歯髄腔狭窄が見え始める．
1年	異常所見のほとんどが発見される．本格的な矯正治療や，修復治療へ
5年	歯髄の保存治療を受けた歯に異常所見が出る危険性のある期間

狭窄は，受傷3か月以後1年以内に診断されることの多い合併症で，電気歯髄診断に対する閾値は，上昇することも低下することも見られている[6]．歯髄腔狭窄歯は，軽度のう蝕が生じた場合でも根尖性歯周炎を併発することがあることから，歯髄の生活力が低下している疑いがある．この点を考慮すると，全部冠の支台歯形成などを行った後もこのような異常を生じる危険性は高いことが推察され，注意を要する．

一方，歯髄腔狭窄が進行している期間の歯髄は生活しており，歯髄壊死を合併する確率は，16％以下であると報告されている[1]．ただし，歯髄腔狭窄部も歯根内吸収を生じることがあるため，定期的なエックス線診査は長期間継続する必要がある．

3．歯髄壊死

術後経過のうち，歯髄壊死は，歯根が未完成な歯ほど発生しにくく，歯根が完成に近い歯ほど発生率は高い[7]．根未完成で根尖孔が開大した歯においては，歯の脱落後に再植を受けた場合でも，歯髄が生活しつづけることが知られている[8]．根未完成な受傷歯の電気診への反応は受傷当初は不明瞭であることが知られており，正確な歯髄の生死は，歯周組織所見，打診，エックス線診査，各種歯髄診等，複数の診査を積み重ねて診断する．

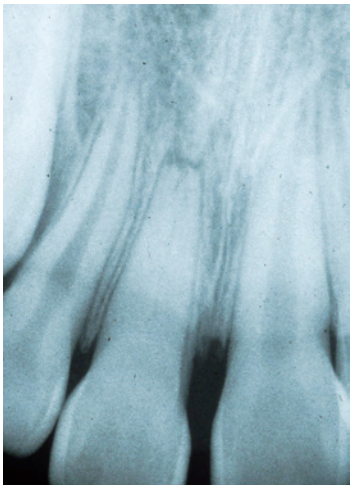

図1　歯髄腔狭窄のエックス線像（右側上顎中切歯）

表3　歯髄腔狭窄の実態

修復象牙質（第3象牙質）
骨様象牙質
骨による置換；未成熟骨，成熟骨
歯髄変性；石灰変性
歯髄の石灰化；びまん性石灰化，象牙質粒

表4　臨床的歯根吸収の分類

Ⅰ型	：正常歯髄を有する歯の，深さ0.5 mm以下の吸収窩．2か月たっても進行しない場合は，自然に治癒する歯根吸収
Ⅱ型	：内部吸収で歯内療法開始後は停止する歯根吸収
Ⅲ型	：外部吸収で歯内療法開始後は停止する歯根吸収
Ⅳ型	：外部吸収で歯内療法開始後も進行する歯根吸収
Ⅴ型	：低位化を伴い，歯髄の異常の有無や歯内療法に関係なく進行する歯根吸収

4．歯根吸収

病的な歯根吸収については，内部吸収と外部吸収とに大分され，歯周組織や歯髄に加わった損傷の結果生じると推察されている．多くは受傷1年以内に観察される[9]．臨床的歯根吸収の分類を表4に示す．受傷歯においては，複数種類の歯根吸収が合併していることがある．内部吸収は歯髄炎に併発し，外部吸収は歯髄炎や歯髄壊死，根尖性歯周炎，歯根膜の壊死に起因すると言われる．

生活歯における歯根吸収は，深さ0.5 mm以下で，歯髄の異常を疑わせる所見がないときは，2か月後も進行しなければ，危険性が低い（Ⅰ型歯根吸収）．歯髄炎や歯髄壊死に伴って，歯根内吸収や歯根外吸収が生じることがあるが（Ⅱ，Ⅲ型），多くは早期に発見すれ

表５　損傷と合併症の発現率（％）

損傷		歯髄壊死	歯髄腔狭窄	Ⅲ型歯根吸収	Ⅴ型歯根吸収	辺縁骨喪失
露髄のない歯冠破折	根未完成歯	0	0	0	0	0
	完成歯	0	2	0	0	0
露髄を伴う歯冠破折		*5	0	0	0	0
		*5	0	0	0	0
水平歯根破折		0	73	0	0	0
		31	73	2	0	0
振盪		0	3	0	0	0
		4	6	0	0	0
亜脱臼		0	11	0	0	0
		14	8	1	0	0
挺出		7	60	6	0	6
		35	18	5	0	6
転位		10	71	3	0	7
		79	9	3	1	7
陥入		63	25	38	13	31
		100	0	38	32	31
脱落再植		66	34	37	43	7
		100	0	28	61	7

* 部分歯髄切断後

ば根管治療により阻止できることが多い反面，治療開始が遅れると，歯根吸収が阻止できない進行性歯根吸収（Ⅳ型）になる危険性がある．長期的にゆっくり進む歯頸部歯根吸収（Ⅳ型）もある[10]ので，受傷歯は定期診査下に置くことが望まれる．

その他，低位化と辺縁骨喪失を特徴にするのがⅤ型の歯根吸収である．歯髄の生死，炎症の有無に関係がなく，正常歯髄を有する歯にも生じることから，歯周組織の損傷に起因すると推察される．低位化が進み，隣在歯の咬合に影響を与える場合は，抜歯と矯正治療が選択されるが，それ以外は歯冠にコンポジットレジンを追加して，審美的な改善を試みる．歯槽骨の保存上意義がある限り歯は保存し，経過観察する．吸収が急速なⅣ型やⅤ型の歯根吸収は，外科的歯内療法で吸収窩の掻把，レジン充填などを行うことで進行阻止が可能な場合がある[11]．

歯根吸収歯の病理についてはいまだ不明な点が多い．歯根吸収を進行させないためには，初期対応を適切に行うと共に，術後の経過観察を定期的に行い，歯内療法が必要と診断された場合は遅滞なく行うことが大切である．

5．低位化

歯の低位化は，動揺度の低下や辺縁骨の喪失と共に，成長発育期に観察されることが多い．通常受傷１年以内に観察され始める[10]が，隣在歯の低位化や傾斜を併発しつつ進行する場合がある一方で，数年以内に低位化が解消して正常な位置に歯が戻る一過性の低位化もある[12]．

病理所見としての骨性癒着と歯の低位化は混用されることが多いが，実験的に歯根膜剥離部の治癒を観察した研究によれば，狭い範囲の骨と歯根の間の骨性癒着は，正常歯根膜によって治癒することが示されている[13]．骨性癒着は，歯根吸収に伴って観察されることを既に述べたが，低位化がある歯のすべてに歯根吸収や骨性癒着が確認されるとは限らない．

なお，低位化や骨性癒着の発現と，固定法や固定期間との間に，明瞭な関係は確認されてはいない．

Ⅲ．外傷による各組織の損傷と治癒の特徴

損傷の種類と術後の歯髄壊死，歯髄腔狭窄，歯根吸収，Ⅴ型歯根吸収，辺縁骨喪失の発現については表５[14]に示した．各損傷の上段は根未完成歯，下段は完成歯を示す．

1．歯冠の亀裂と破折

実験的に歯冠破折を作成すると，破折以外にも微小な亀裂が共存することが確認されている（図２）[15]．歯冠が外力を受けて，歯面の亀裂や歯冠破折を生じた場合，小児においては象牙質だけでなく，歯髄が危険な刺激や細菌にさらされる．その機序としては，目に見えるほどの亀裂は多くが象牙質に到達する深さを有することと，小児の象牙質が幼若で，象牙細管の径が太く，



図2　実験的歯冠破折におけるエナメル質亀裂（ブタ）
右上にエナメル質の破折による欠損が認められ，欠損部辺縁には　象牙質に達するエナメル質亀裂が認められる．（右下は象牙質，左側はエナメル質）

図3　外傷による脱臼後4か月時の，上顎中切歯部 CBCT 所見における唇側皮質骨の欠損像と根中央口蓋側の歯根外吸収

細菌や各種の刺激が歯髄へと伝わりやすいことが指摘されている[16]．したがって若年者の亀裂，歯冠破折による象牙質の露出，あるいは露髄はいずれも，時間経過とともに歯髄の炎症や感染を進め，歯髄壊死や歯髄壊疽，根尖性歯周炎を起こす危険性がある．

2．歯髄

①循環障害

脱臼で歯がゆらされると，歯髄は天蓋部で象牙質から剥れることがある[10,17]．また，歯髄には出血やうっ血をはじめとする循環障害が起きる．

②歯髄壊死

歯の外傷の受傷2か月～1年後の期間に，歯髄壊死が診断される．受傷当初ほど電気診への反応もない場合があるほか，学童期は受傷年齢が高いほど，歯髄根尖部の径が小さいためか，歯髄壊死の確率が高い．

③歯髄腔狭窄

根未完成歯は幼若であるほど，脱臼後には，エックス線所見の上で歯髄腔が狭窄する確率が高く，その発生率は歯髄壊死よりも高い．歯冠部に生じると黄色みを帯びた歯冠変色をもたらすことがあるが，歯根部に限局した狭窄が生じることもある[17]

④歯髄炎

脱臼により歯髄炎を生じた症例は稀である．冷水違和感を訴えた症例は，詳細に観察すると，歯の亀裂を伴っており，これを被覆すると症状が消失することは多く経験される．

3．歯周組織

①歯根膜

歯根膜の損傷は，外力の強さと方向に応じて，断裂と挫滅（表1）が生じる．挫滅部は，循環が回復しにくいため，血流も少なく，治癒がおくれる[10]．また，挫滅部位は，治癒が遷延するだけでなく，歯根吸収や骨性癒着が比較的多く発現した．

一方，歯根膜の断裂部は明瞭な出血を伴うのが特徴だが，受傷歯が適切な位置に整復・固定されて，感染が阻止された場合は，治癒速度は挫滅部位に比べて速く，歯根吸収も少なかった．

②歯根形成組織

先行乳歯の外傷や，根未完成永久歯が外傷を受けると歯根形成に影響して，根尖部の形成が停止して短根化を生じたり，歯根屈曲など歯根形態異常が生じることがある[18]．根未完成歯の脱落または抜去後には，残された根尖部歯根形成組織が歯槽内に歯根様硬組織を形成することもある（Phantom root）[19]．

③歯槽骨

歯が外力を受けて，位置的が異常になった場合や動揺が強い場合は，歯槽骨に損傷があると考えてよい．挺出した歯の一部をのぞけば，歯槽が破壊されないかぎり，歯が揺れる空間は生じないからである．複数の損傷歯が隣接する場合はより重度の損傷に応じた固定を行う必要があり，歯槽骨骨折を有する歯がある場合は6週間の固定ができるよう固定装置の設計を行う．

外傷既往のある歯は唇側皮質骨を喪失している危険性が高いのは予想されたが，受傷歯の CBCT 所見を見る機会が増えた現在，前歯の唇側皮質骨が失われた像を見ることが多い（図3）．受傷既往のある歯が唇側に突出することはかなり以前から指摘されていた[20]．また，口蓋側歯槽骨が喪失すると，隣接歯が口蓋側近心転位を起こすことがある．一方，若年者は歯肉の退縮が起きにくく，唇側歯槽骨が喪失していても口腔清掃を徹底すれば歯根の露出に遭遇することは稀である．感染をおこしやすいのは，辺縁歯槽骨と槽間中隔で，可能な限り整復・固定して歯肉で被い，口腔衛生管理と縫合や歯周パックを行う．

④歯肉・粘膜・小帯

外傷は急性歯周炎を生じるので，感染を早急に防ぐ

図４　既成前歯ガード（歯守くんⅡ，八光，長野，日本）

ことが必要である．歯周治療に準じて清掃指導の徹底と消毒，抗生剤入りの軟膏の塗布，縫合を行う．治療に際しては，歯根や歯槽骨の被覆と，周囲の歯の損傷の詳細を見逃さないよう注意を要する．

4．歯根の破折

外傷により歯根が破折する場合は，特に水平破折は歯槽骨の損傷を伴い，重度の脱臼に類似している．縦破折と歯冠歯根破折は，破折の起点は歯冠側と根尖側のいずれからも生じうる．実験的歯根破折を作成すると，亀裂が併発することが確認されているが[21]，臨床的に確認されることは少ない．

①水平歯根破折

水平歯根破折は受傷直後には発見できないものがあり，検出に２週間を要することもある．整復と固定を確実に堅固に行うことにより，破折片間が歯髄または歯周組織由来の硬組織によって再結合されることが知られているが，整復・固定が不十分か感染した場合などに，結合組織または肉芽組織が侵入するという[22]．これらの治癒様式が明瞭に確認できるのは，受傷後７か月ごろからである[23]．

幼若永久歯の歯根の水平破折は，動物実験においては，破折線の歯髄側に出血がおきたあと，破折片をつなぐ硬組織形成が歯髄内に見られているが，微小な亀裂は治癒しないことも示されている[21]．他方，破折の歯根膜側も硬組織によって被覆されることが，ヒト抜去歯で確認されているものの，この治癒様式の機序については十分な研究がない．水平歯根破折の既往がある部位は歯根の脆弱部分であり続け，再外傷によって同じ部位を再破折する危険性がある．

歯髄が生存した水平歯根破折歯に，歯髄腔狭窄が生じる可能性は高い．歯根破折部への感染を防ぐ意味でも，歯周疾患を阻止することが重要である．矯正治療に関しては，受傷後２年後からは経過良好ならば，開始可能であるという[24]．

②歯冠歯根破折

歯髄への影響は，歯冠破折の場合と同様に考えてよいが，歯肉縁下の破折が歯髄へ与える影響はいまだ不明である．

受傷後短時間に，歯肉縁上を被覆することで，歯髄が保存できる場合もあるが，最終的な修復のためには，矯正的または外科的な挺出を図る必要も生じる．特に周囲の歯槽骨を保存するためには，長期的な管理が重要となる．

Ⅳ．外傷から歯を守る

1．受傷歯の保護

マウスガードは外傷既往のある患者さんから希望されることが多く，特に矯正治療中は外傷が重症化しやすいため，アスリートに装着を勧めている．ただし，外傷の完璧な予防は困難であることと，装着中に損傷をうけた場合はあわてて外さず受診することを勧めておく．受傷歯がガードに喰い込むなどしており，慎重な対応が必要である．

その他，吹奏楽管で歯に力がかかる楽器の演奏者は，外傷既往歯が痛むという症例があった．このような演奏者には，受傷歯に外力が集中しないようスプリントを勧めてきた．歯ぎしりをされる方には，ナイトガードをお勧めするのも良いだろう．

2．気管内挿管や内視鏡等と歯の外傷予防

全身麻酔や緊急時の気管内挿管や，内視鏡検査時に前歯を損傷することは，よくある合併症として記載されて久しい．挿管時に前歯にかかる力は約 148 kgであるとの報告がある[25]．外傷既往歯には先に述べたような脆弱部もあるため，更なる損傷や歯髄への侵襲が危惧される．実際，原因不明の歯冠変色や歯髄壊死の原因として，全身麻酔時の挿管や内視鏡使用に起因するものが挙げられている[26]．さらに，挿管等は緊急時に行われることも稀ではないため，歯科医師はこれらの処置の際には少なくとも既成の前歯ガード（図４）等を使用することについて，医療職への啓発活動を行う必要がある．既成のガードでも前歯にかかる力は 16 ～ 36％に軽減できるという[25]．現在，小児歯科で外傷の治療を受けた患者に向けては，将来手術等を受ける場合はあらかじめ歯科検診を受けるともに，カスタムマウスガードを作成して臨むよう伝えている．

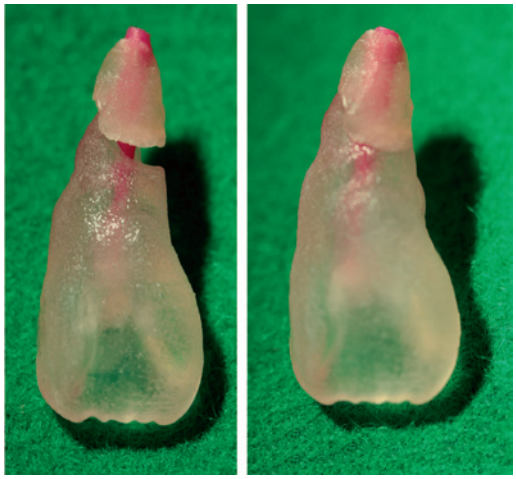

図5　歯根破折についての説明に用いた有髄人工歯[28]
左；挺出を伴う水平歯根破折歯，右；整復後の歯根破折歯

V．終わりに

歯の外傷についての情報は，歯科医師側においても不足しており，これに伴い患者さん方一般への啓発活動がいまだ不十分である．受傷した患者さんには，当初から長期的定期管理を受け続ける意義をよく理解していただくよう情報提供することが重要で，クリニカルパス[27]や説明用人工歯（図5）[28]等を用いて具体的に説明し，合併症が生じてもこれを早期に発見して抑制することを目指してきた．長期経過についてのさらなる研究と，歯の外傷予防活動が期待される．

文　献

1）Andreasen JO, Andreasen FM, Andersson L. Text book and Color Atlas of Traumatic lnjuries to the Teeth, 4th ed. Oxford: Blackwell; 2007, 224, 386.
2）Eidenbauum IW. A correlation of traumatized anterior teeth to occlusion. ASDCJ Dent Child 1963; 30: 339-336.
3）日本外傷歯学会．歯の外傷治療ガイドライン，<http://www.ja-dt.org/guidline.html>; 2012 [accessed 12. 10.1].
4）松村木綿子，宮新美智世，船山研二，江橋美穂，片野尚子，高木裕三．外傷により埋入した乳歯の再萌出と長期的臨床経過，歯科臨床研究．クインテッセンス出版，2：75-89，2005.
5）Anderson AW, Sharav Y, Massler M. Reparative dentine formation and pulp morphology. Oral Surg Oral Med Oral Pathol 1968; 26: 837-847.
6）Andreasen FM, Yu Z, Thomsen BL, Andersen PK. Occurrence of pulp canal obliteration after luxation injuries in the permanent dentition. Endod Dent Traumatol 1987; 3: 103-105.
7）Andreasen JO, Vestergaard Pedersen B. Prognosis of luxated permanent teeth –The development of pulp necrosis. Endo Dent Traumatol 985; 1: 207-220.
8）Andreasen JO, Borum M, Jacobsen HL, Andreasen FM. Replantation of 400 avulsed permanent incisors Ⅱ. Factors related to pulp healing. Endod Dent Traumatol 1995; 11: 59-68.
9）宮新美智世，片野尚子，菊池小百合，松村木綿子，江橋美穂，竹中史子ほか．幼若永久歯の歯根吸収に関する臨床的研究．小児歯誌 1996；34：1215-1225.
10）Miyashin M, Kato J, Takagi Y. Tissue reactions after experimental luxation injuries in immature rat teeth, Endod Dent Traumatol 1991; 7: 26-35.
11）宮新美智世，マ　ニュンニュン，高倉レイラ史子，高木裕三．外科的歯内療法―外傷をうけた幼若永久歯への応用．日外傷歯誌 2005；1：30-38.
12）Andreasen JO. Periodontal healing after replantation of traumatically avulsed human teeth. Assesment by mobility testing and radiography. Acta Odontol Scand 1975; 33: 325-335.
13）Andreasen JO, Kristerson L. The effect of limited drying of removal of the periodontal ligament. Periodontal healing after replantation of mature permanent incisors in monkeys. Acta Odontol Scand 1981; 39: 1-13.
14）Andreasen JO, Jacobsen I. Traumatic injuries-follow-up and long-term prognosis. In Koch G, editor, Pediatric Dentistry A Clinical Approach, Copenhagen: Munksgaard; 2001, 387.
15）宮新美智世，マ　ニュンニュン，東野麻衣，藤田晴子，高木裕三：外傷による歯の亀裂に関する研究2．歯冠破折に伴う亀裂とその治療について．小児歯科学雑誌 2007；45：283.
16）Love RM. Bacterial penetration of the root canal of intact incisor teeth after a simulated traumatic injuriy. Endod Dent Traumatol 1996; 12: 289-293.
17）宮新美智世，モハンメッド　ナセル　アハンメッド．外傷による歯根破折―ラットを用いた実験モデル．口病誌 2013；80：81.
18）宮新美智世，落合尉裕，泉谷夕美子，日野まり，三輪全三，石川雅章．外傷を受けた幼若永久歯の予後に関する研究―脱臼歯の臨床経過について―．小児歯誌 1983；21：748-755.
19）Ravn JJ. Partiel roddannelse efter eksartikulation of permanent incisive hos en 7-årig dreng. Tandloegebladet 1970; 74: 906-910.
20）Berger H. Do fractured incisors migrate?. J Dent Child 1960; 27 ThirdQuarter: 178-179.
21）Ohishi A, Terashima T, Miyashin M, Takagi Y. Repair process of experimental root fractures in rat molars

examined by histopathological techniques and 3D micro-CT imaging. Pediatric Dental Journal 2013; 23: 8-15.
22) Andreasen JO, Hjorting-Hansen E. Intraalveolar root fractures: radiographic and histologic study of 50 cases. J Oral Surg 1967; 25: 414-426.
23) 宮新美智世，宮崎宣政，松村木綿子，石川雅章．外傷を受けた幼若永久歯の予後に関する研究—歯根破折歯の臨床経過について—．小児歯誌 1991；29：354-361.
24) Zachrisson BU, Jacobsen I. Response to orthodontic movement of anterior teeth with root fractures. Eur Orthod Soc Trans 1974; 50: 207-214.
25) 加藤裕彦，佐久間泰司，横山祐子，高橋一也，小正裕，小谷順一郎．喉頭展開が歯牙に及ぼす影響（歯守くんおよび歯守くん2の効果）．日歯麻酔誌 2013；41：198.
26) Simon JH, Lies J. Silent trauma. Endod Dent Traumatol 1999; 15: 145-148.
27) 宮新美智世．小児歯科の外傷疾患 解説．落海真喜枝，小島愛子，鈴木俊夫編，歯科口腔領域のクリニカルパス．東京：医歯薬出版；2004，126-128.
28) 宮新美智世，和田奏絵，大石敦之，菅原貴子，高木裕三．医用画像ソフトウェア，適用事例，新たな小児歯科歯内療法実習用模型の評価，〈http://www.cybernet.co.jp/medical-imaging/example/user/019.html〉；2012 [accessed 12.12.14].

著者連絡先：宮新　美智世
〒113-8549　東京都文京区湯島 1-5-45
東京医科歯科大学大学院医歯学総合研究科
医歯学系専攻口腔機能再構築学講座
小児歯科学分野
Tel: 03-5803-5756
Fax: 03-5803-0204
E-mail: miyashin.dohs@tmd.ac.jp

Traumatic dental injuries – follow-up and prognosis

Michiyo Miyashin, DDS, PhD

Division of Pediatric Dentistry, Department of Oral Health Sciences, Graduate School of Medical and Dental Sciences, Tokyo Medical and Dental University

Ann Jpn Prosthodont Soc 6: 125-132, 2014

ABSTRACT

Traumatized teeth may concurrently suffer damage to the hard tissue, periodontal tissue and pulp. Recent statistics from several countries show that 15-23% of 12-year-olds have suffered trauma to the permanent dentition.

Long-term clinical investigations as well as experimental studies on various aspects of dental traumatology have been instrumental to the revision of the guideline on treating traumatic dental injuries. The complications peculiar to dental injuries are circulatory disturbance, tooth crack (incomplete fracture), pulp canal obliteration, internal resorption, and external root resorption. Follow-up and mouth guards are effective for maintaining the long-term functions of traumatized teeth.

Key words

traumatic dental injuries, root fracture, root canal obliteration, root resorption, mouth guard