日補綴会誌 Ann Jpn Prosthodont Soc 9 : 122-125, 2017

依 頼 論 文

◆企画：第125回学術大会／臨床リレーセッション3「インターディシプリナリーデンティストリー－補綴歯科専門医は他分野から何を求められているか－ 歯周，歯内療法の立場から」

審美治療のためのインターディシプリナリーアプローチ

鈴木真名

Interdisciplinary approach for esthetic dental treatment

Masana Suzuki

抄 録

精度の高い審美修復治療を実現するには，基本治療に加え，歯や歯周組織の色調・形態をさまざまな角度から捉えて施術することが重要である．1人の患者に対して他分野の専門医がその知識と技術を持ち寄り施術にあたるインターディシプリナリーアプローチは，審美修復治療に大変有効なスタイルといえよう[1,2]．本稿では，審美修復治療にあたり補綴医，矯正医とともにインターディシプリナリーアプローチを行った症例を提示し，歯周病専門医の視点から考察してみたい．

I はじめに

インターディシプリナリーアプローチは，ロブリーがその著書[3]で意義を報告して以来，広くその考えが伝わり複雑かつ高度な技術を要する症例において有効な手段といえる．審美修復治療のメインは補綴であると考えるが，その過程において歯内療法，歯周治療，矯正治療，インプラント治療などが必要になることが多い．この場合，それぞれの専門医は他分野への理解があり，治療計画立案に際しては，それぞれが各処置の必要性について情報共有することが重要となる．たとえば，歯周病専門医は，歯周治療前後における適切な補綴装置の形態，矯正治療前後における歯周外科処置の必要性など，他分野との連携の可能性を考慮する必要がある．そして，互いがその可能性を確認しあうことで，完成度の高い治療結果が導き出せると考える．

1．臨床症例

患者は35歳の女性．上顎中切歯間の歯間乳頭の欠如にともなうブラックトライアングルスペース，補綴装置の形態および色調の改善を主訴に補綴医のもとに来院した（図1）．補綴医と矯正医からは修復治療と咬合再構成の必要性が報告されていた．

2．上顎正中線の改善

審美性を考慮すると上顎正中線の改善が必要になる．その際，修復によるアプローチと矯正によるアプローチの2つが考えられる．修復のみでは改善に限界があるため，一般的には矯正的アプローチが望ましい．本症例においても矯正治療が適応と考えられ，上顎正中線の改善を含めた矯正治療を計画した．

1）ブラックトライアングルスペースの改善

患者は，既往として2度の歯間乳頭再建術を2名の歯周病専門医から受けていたが良好な結果が得られず，当院への来院となった．手術に対する不信感があるものの，その必要性は理解していた．その手術の失敗の原因はわからないが歯間乳頭部は血流の少ない部分であるため移植手術には繊細な技術を必要とされる．よってPeriodontal MicrosurgeryによるPapilla Reconstraction Techniqueを応用し乳頭再建を行った（図2，3）．この際，平均値や隣在歯の乳頭の高径を参考に再建可能な量を予測する[4-6]．矯正治療前に結合組織移植（以下，CTG）による歯間乳頭再建術を行った．矯正による歯周組織の構造的変化を潤滑にするために矯正治療前に施術し，その後矯正治療にて

鈴木歯科医院
Suzuki Dental Clinic

図 1 初診正面観
　左右中切歯間に著明なブラックトライアングルスペースを認める．また垂直的歯肉レベルのデスクレパンシーを認める．

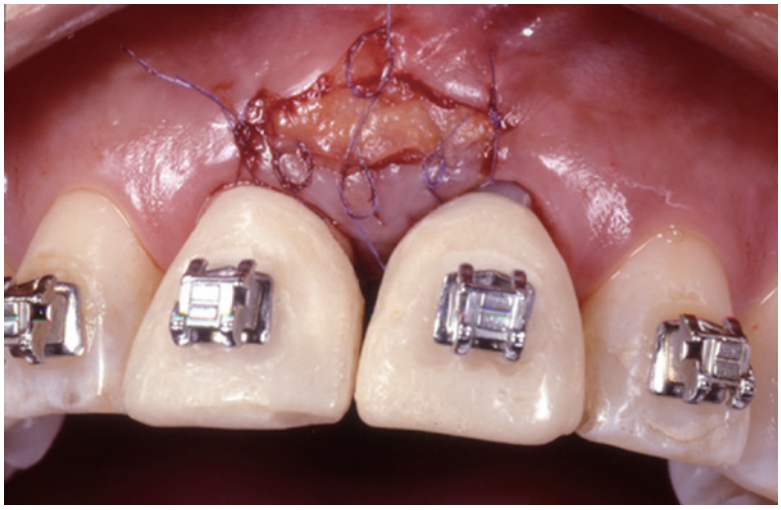

図 2 結合組織移植直後，縫合時
　結合組織移植を用いた乳頭再建術を適応した．

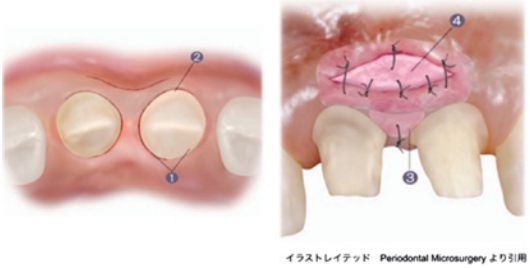

図 3 左，切開線　左右中切歯，遠心唇側隅角から口蓋側近心隅角への歯肉溝切開を行う．また唇側角化粘膜内に水平切開を用いた．
右，縫合　2 枚の移植片を用いた．1 枚目を乳頭下に 2 枚目を唇側 flap 内にそれぞれ 7-0 の縫合糸で縫合した．

上顎中切歯間の水平的スペースを閉鎖する計画を立てた（図 4, 5）．
　そして，最終的に補綴装置の形態をコントロールすることで，ブラックトライアングルスペースを閉鎖することを計画した．外科・矯正・修復の 3 方向からのアプローチとなる．

3．矯正治療による歯肉レベルの変化

　矯正治療によって歯肉レベルを改善することは可能だが，時に審美性および機能性において新たな問題を生じることがある．代表的なものを以下に挙げる．

・歯の頬舌側移動にともなう歯周組織の垂直的レベルの変化[7]
・隣接面コンタクトの位置の変化によるブラックトライアングルスペースの出現および増加（図 6）[8]
・矯正的挺出による歯頸部の幅径の変化

　これらは，前歯部の審美性において大きな問題となるため，治療前の診断と患者への説明が非常に重要になってくる．

図4 術後の正面観とレントゲン写真

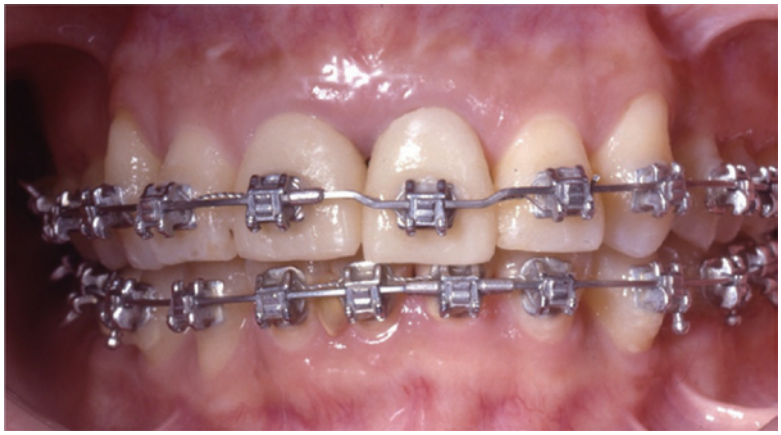

図5 矯正治療中の正面観　矯正医　星野先生（麻布矯正歯科）

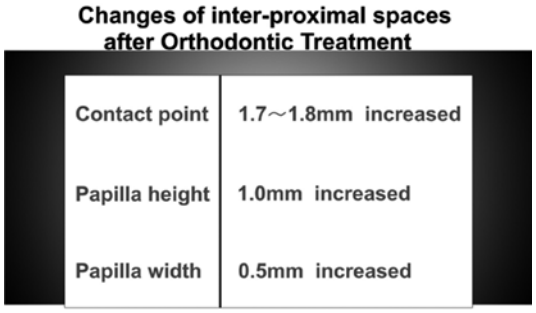

Changes of inter-proximal spaces after Orthodontic Treatment

Contact point	1.7～1.8mm increased
Papilla height	1.0mm increased
Papilla width	0.5mm increased

図6 Burke S et al. 1994
(Incidence and size of pretreatment overlap and post-treatment gingival embrasure space between maxillary central incisors)

図7 治療終了時の正面観

図 8　10 年後，正面観　移植部の歯肉ラインは平坦化し増殖しているように見える．

II　治療経過と考察

本症例では，矯正医・補綴医とともにインターディシプリナリーアプローチを行い良好な結果が得られた(図 7)．

しかし 10 年経過後の口腔内を観察すると（図 8)，CTG を適応した上顎中切歯部の軟組織が窮屈に見える．筆者の主観だが，これは補綴装置装着後に軟組織が増殖したものと考える．この術式を適応した他の症例にも同様の現象を経験しており，術後 1 年以上経過してからこのような変化を認めることが多い．理由を推測すると CTG によって軟組織を増大することによる Bio Type の変化が時間の経過と共に鮮明に現れてきたものと考えている[9]．言い換えれば，このような処置の治癒は安定するまでに長い時間を必要とするといった解釈である．これはあくまで私見で仮説である．機会があればエビデンスをともなった報告を再びしたいと考えている．

最後に，補綴医の大河雅之先生と矯正医の星野亨先生との協力で貴重な臨床経験が得られたことに感謝したい．

文　献

1) Kokich VG, Matthews D, Spear F. Interdisciplinary dentistry-The key to managing complex treatment plans. PCSO Annual Session. Monterey. October 2002.
2) Kokich VG. Esthetics: The Orthodontic-Restorative Connection. Seminars in Orthodontics 1996: 2(1): 21-30.
3) Roblee RD. Interdisciplinary dentofacial therapy. 東京：クインテッセンス出版；1994.
4) Tarnow DP, Elian N, Salama M, Salama H, Garber DV. Vertical distance from the crest of bone to the height of the interproximal papilla between adjacent implant. J Periodontol 2003: 74(12): 1785-1788.
5) Tarnow DP, Magner AW, Fletcher P. Effect of the distance from the contact point to the crest of bone on the presence or absence of the interproximal dental papilla. J Periodontol 1992,: 63(12): 995-996.
6) Van der Velden U. Regeneration of inter dental soft tissue following denudation procedures. J Clin Periodontal 1982: 9(6): 455-459.
7) Wennström JL, Lindhe J, Sinclair F, Thilader B. Some periodontal tissue reaction to orthodontic tooth movement in monkeys. J Clin Periodontol 1987: 14: 121-129.
8) Incidence and size of pretreatment overlap and post-treatment gingival embrasure space between maxillary central incisors Burke S et al. 1994
9) Weisegold A. Biologic width and its relation to periodontal biotypes. J Esthet Dent 1998: 10(3): 157-163.

著者連絡先：鈴木　真名
〒 125-0032　東京都葛飾区水元 1-22-14
Tel: 03-5699-1147
Fax: 03-5699-6417
E-mail: masana@qg7.so-net.ne.jp