日補綴会誌 Ann Jpn Prosthodont Soc 11 : 95-101, 2019

依 頼 論 文　◆企画：【誌上ディベート】上顎無歯顎のインプラント補綴　固定性 vs. 可撤性

上顎無歯顎のインプラント補綴
― 患者中心の治療選択を考える―

細川隆司，正木千尋，近藤祐介，向坊太郎，田村暁子，柄　慎太郎

Standard therapy for the edentulous patients with dental implants
– From the standpoint of patient-centered treatment selection –

Ryuji Hosokawa, DDS, PhD, Chihiro Masaki, DDS, PhD, Taro Mukaibo, DDS, PhD,
Akiko Tamura, DDS, PhD and Shintaro Tsuka, DDS, PhD

抄　録
上顎無歯顎におけるインプラント支持補綴装置の選択に関しては，現在に至るまで明確なコンセンサスは得られていない．現在明らかになっているエビデンスをもとに総合的に判断すると，上顎無歯顎のインプラント補綴治療においては，(1) 固定性補綴装置であれば，4 本以上のインプラントを連結したボーンアンカードブリッジ，(2) 可撤性補綴装置であれば，4 本以上のインプラントを連結して支持する IOD による治療，のどちらかが推奨される．両者の選択に関しては，インプラント喪失のリスクやメインテナンスにおける上部構造の機械的トラブル，可撤性補綴装置を使用する心理的負担を考えると，固定性のボーンアンカードブリッジを第一選択として治療計画を立案すべきであり，IOD による治療が選択され得るのは，インプラント埋入部位に十分な幅と高さの支持骨が認められる症例において，義歯床によるリップサポートが必要な場合や前歯部の反対咬合，あるいは経済的な制約がある場合などに限られる．

キーワード
インプラント，無歯顎，固定性ボーンアンカードブリッジ，IOD（インプラントオーバーデンチャー）

ABSTRACT
No consensus has been obtained regarding the choice of implant-supported prosthesis for maxillary edentulous jaws up to the present. Judging from the clinical evidence, the following two treatment modalities are generally recommended for maxillary edentulous jaws: (1) bone-anchored bridge with 4 or more implants connected, (2) implant-supported overdenture (IOD) with 4 or more implants connected. In terms of the selection of both implant-supported prostheses, following factors should be considered; the risk of implant loss, mechanical troubles of superstructure, and psychological burden of using removable prostheses. Considering these factors, a treatment plan should be made with a bone-anchored bridge as the first choice. If the implant placement site has sufficient width and height of bone, treatment with IOD can be selected in cases where lip support is required, anterior crossbite is observed, or in cases where the patient has financial constraints.

Key words:
Dental implant, Edentulous jaw, Bone-anchored bridge, IOD (implant-supported overdenture)

九州歯科大学口腔機能科学専攻口腔機能再建学講座口腔再建リハビリテーション学分野
Division of Oral Reconstruction and Rehabilitation, Department of Oral Functional Reconstruction, Science of Oral Functions, Kyushu Dental University

Ⅰ．はじめに

上顎無歯顎におけるインプラント支持補綴装置の選択は，現在に至るまで明確なコンセンサスは得られていない．とくに固定性のボーンアンカードブリッジと，可撤性のインプラント支持オーバーデンチャー（以下IOD）のどちらに優位性があるかという議論に関しては，現在も論争が続いている．

インプラントの無歯顎症例は，当然のことながら残存歯が無いため，同一歯列弓内での天然歯との調和を考慮する必要がない．インプラントの埋入位置や方向も（骨組織に十分な高さと幅があれば）極めて自由度が高い．しかし，自由度が高いということは，インプラントのポジショニングや本数，上部構造の選択において判断基準が曖昧になりやすく，患者の求める治療結果との乖離も生じやすい．

従来の総義歯治療のように『うまくいかなかったらやり直しましょう』という訳にはいかないのがインプラント治療である．それだからこそ術前の検査診断が重要であり，それをもとにした上部構造の選択がインプラント治療成功のカギとなる．この項では，無歯顎症例，とくに上顎に対する治療方法の選択について私見を述べていきたい．

Ⅱ．上顎無歯顎におけるインプラント支持補綴装置選択

無歯顎におけるインプラント補綴治療に関しては，2002年の5月にカナダのMcGill大学で開かれたシンポジウムで出されたコンセンサスステートメント[1]（いわゆるMcGillコンセンサス）を論拠として議論されることが多い．ただ実際には，このコンセンサスは，下顎無歯顎における補綴治療介入の方法は2本のインプラントで支持されるIODが第一選択であるというものであるが，あくまで下顎無歯顎に限定した条件下において，治療選択としては従来の全部床義歯よりもIODの方が推奨されるという，いわば比較論を述べているに過ぎない．

一方，上顎無歯顎におけるインプラント支持補綴装置の選択に関しては，このMcGillコンセンサスでは全く言及されておらず，その後，さまざまなエビデンスの蓄積がされたものの，現在に至るまで明確なコンセンサスは得られていない．そこで，本誌上ディベートのテーマである『固定性のボーンアンカードブリッジか，あるいは可撤性のIODか？』という議論を行うにあたり，まずは，現在知られているエビデンスを元に論点を整理し，議論の前提条件を整えたい．

1．インプラント喪失のリスク

過去のレビューや最近のシステマティックレビュー[2]によると，上顎無歯顎のインプラント補綴治療において，インプラント喪失のリスクはIODの方が高いことが指摘されている．とくに，インプラントを連結せずに用いた上顎無歯顎症例では，4本以上のインプラントを連結してIODを支持する症例よりインプラント喪失のリスクは高く，また，4本以上のインプラントによって支持された固定性ブリッジの方がインプラント喪失のリスクが少ないことが示されている．

過去の複数の報告からも，上顎における非連結のインプラントで支持されるオーバーデンチャーでは，インプラント喪失のリスクが高いという結果が示されており，上顎無歯顎においては，少なくとも4本以上のインプラントで支持される固定性ブリッジか，可撤性のIODを選択する場合には，インプラント同士をバー等で連結して上部構造を支持することが推奨される．

2．インプラント支持補綴装置の機械的トラブル

インプラント支持補綴装置の機械的トラブルについては，多くの臨床研究が報告されており，過去のシステマティックレビューによって，IODの方が固定性ブリッジよりトラブルの頻度が高いことが指摘されている[3]．しかし，最近のシステマティックレビュー[4]によると，固定性ブリッジにおける機械的トラブルの発生頻度は，近年の臨床研究において増加傾向にあり，固定性ブリッジの方がIODより機械的トラブルが少ないという優位性については，以前より明確ではなくなってきている．

3．長期的なメインテナンスのリスク

IODに関しては，以前よりインプラント周囲粘膜やインプラント間（とくに，バー構造の下部）に粘膜が増殖してくる（いわゆるPIME：peri-implant mucosal enlargementとIAME：inter- abutment mucosal enlargementと称されている）現象が見られることが指摘されており，固定性ブリッジと比較してIODの長期的なメインテナンスにおけるリスクとなり得ると言われてきた[5]．この現象については，エマージェンスプロファイルに原因があるという説や，上部構造内部のリリーフによって空隙が生じる（IODの場合，アタッチメントが装着されたインプラント周囲やバー構造の周囲にはリリーフを施すため，当然ながら空隙が生じる）ことが原因であるとか，プラーク

コントロールの困難性から生じる軟組織の慢性的な炎症によって生じる現象であるとか，さまざまな可能性が指摘されてきたが，現在に至るまで，発生原因は分かっていない．

4．医療経済学的（治療費に関する）問題

一般論として，IOD の方が固定性ブリッジよりも治療費は安価であり，患者の経済的負担は少ない[6]．しかし，長期的な観点で患者の経済的負担を考えた場合，上部構造の破損などの機械的トラブルの頻度が高ければ，時間的損失も増大することから，IOD の方が経済的負担が少ないとは一概に言えないところも指摘されている．また，2 本のインプラントを連結せずに用いる IOD であれば，固定性ブリッジと比較して経済的負担が少ない治療方法であると言っても良いが，4 本のインプラントを連結して支持する IOD の場合，技工料金なども高額になることから，固定性ブリッジに比べればやや安価ではあるものの，経済的負担が少ない治療方法とは言えないところもある．

上記のように，現在明らかになっているエビデンスをもとに総合的に判断すると，上顎無歯顎のインプラント補綴治療においては，(1) 固定性補綴装置であれば，4 本以上のインプラントを連結したボーンアンカードブリッジ，(2) 可撤性補綴装置であれば，4 本以上のインプラントを連結して支持する IOD による治療が推奨される．もちろん，連結されていない 2 本のインプラントで支持する IOD であっても，長期的に良好な経過を辿っている症例も散見されるのは事実である．しかし，あくまで臨床エビデンスから論じた場合，上顎においては，連結しない 4 本以下のインプラントによって支持される IOD はインプラント喪失のリスクが高いことを臨床医は知っておくべきであろう．

以上のことから，本稿では上顎無歯顎における固定性のインプラント補綴装置は，4 本以上を連結したボーンアンカードブリッジ，可撤性では，4 本以上を連結したインプラントで支持される IOD を前提として議論を進めたい．

Ⅲ．トップダウントリートメントとは何か？

医療においては，当然ながら適切な検査診断が最初であり，その結果によって最適な治療方法の選択がされるというのが正しいワークフローであろう．しかし，インプラント補綴治療の場合，トップダウントリートメントというワークフローが推奨されている．このトップダウントリートメントとは，最初に補綴装置（インプラント支持上部構造）を選択，設計し，それに従って全体の治療計画を立てるということであるが，このワークフローは，一般的な医療における治療介入の選択決定プロセスとは全く異なるものである．

これは，インプラント補綴治療自体が，疾患の治癒や症状の寛解を目的とした医療における治療介入ではなく，歯の欠損という症状固定後に，補綴装置を用いて機能回復を図るという一種のリハビリテーション医療であることによっている．同じような欠損形態，解剖学的条件であってもさまざまな治療方法が考えられるため，検査診断の結果のみによる医療判断では治療方針は決まらず患者側の要因に大きく左右される．実際，臨床現場においては，患者のニーズや価値観，あるいは経済的なバックグラウンド（支払える治療費）も含めて，総合的な医療判断が求められることになる．従って，まずは患者が何を求めているかを医療面接で聞き出し，ニーズや価値観に合った治療方針を一次的に決定してから，インプラント補綴治療のための診察や診断を行うことが必要になってくる．誤解を恐れずに言うと，特定の治療方法や補綴装置の選択（固定性か，可撤性か）を念頭に置いてインプラント治療の術前検査や診察を行った方が，診断レベルの向上につながる可能性もある．

もちろん，次のステップとして研究用模型でセットアップを行い，診断用ステントを用いて CT 等で精査した結果，最初に狙った治療方法はリスクが高いことや骨造成などの付随手術が必要なことが明らかになる可能性もある．ただ，その時は，再度治療計画を立て直して検査診断に反映させ治療方法を変更すれば良い．まずは，患者中心のアウトカムを重視した補綴装置，治療方法の選択を暫定的に行い，その治療方法が可能かどうかについて詳細な術前検査と診断を行うことが，いわゆるトップダウントリートメントの本質であり，推奨されるワークフローではないかと考えている（図 1）．

Ⅳ．上顎無歯顎におけるインプラント補綴治療の判断樹

いわゆるトップダウントリートメントにおけるワークフローに沿って医療判断を行う場合，適切な判断樹（フローチャート）を考えてみたい．

本邦では，無歯顎症例においては，すでに義歯が装着されていることがほとんどである．従って，まずは，インプラント治療を適用するにあたり『現在使用中の総義歯の問題点』あるいは『総義歯に対する満足度（口

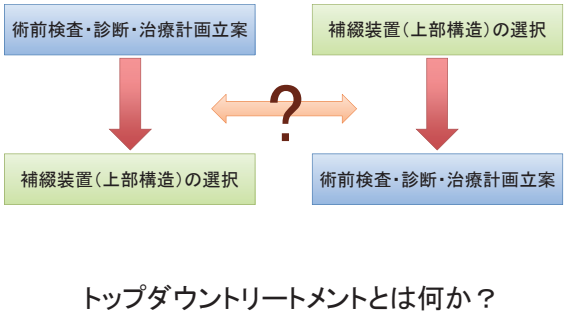

図 1　トップダウントリートメントとは何か？

本来，医療においては，術前検査を経て診断し，治療計画を立てる過程において，最後に治療方法（補綴装置）の選択が行われるべきである．しかし，インプラントを用いた歯科補綴治療においては，医療面接やパノラマエックス線写真などの初診時の情報から，補綴装置を選択（イメージ）した上でセットアップを行い，CT などの詳細な術前検査や治療計画立案を行うことが多い．

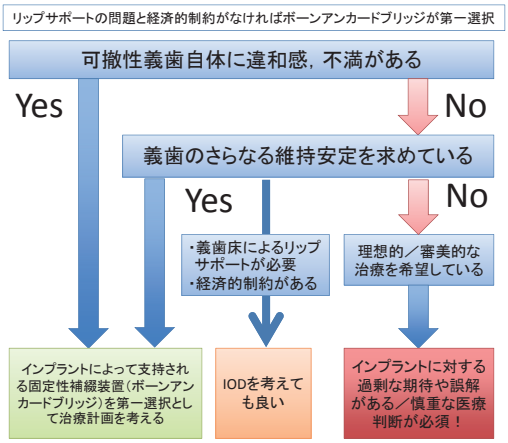

図 2　医療面接と初診時の診察からみた上顎無歯顎インプラント補綴治療の判断樹

医療面接により患者の訴えを慎重に探り，診察結果を踏まえて補綴治療介入の方法を決めてからセットアップを行い，CT 撮影等の詳細な術前検査に進んで行く．

3-1　3-2　3-3　3-4

図 3　可撤性有床義歯の義歯床によるリップサポートの確認

3-1：使用中の可撤性有床義歯
3-2：使用中の可撤性有床義歯を複製し，頰側の義歯床を削除したトライインデンチャーを作製する．
3-3：可撤性有床義歯を装着した口腔内写真
3-4：トライインデンチャーを装着した口腔内写真．インプラントによる固定性のボーンアンカードブリッジで補綴治療を行った場合，リップサポートがどのように変化するか，患者自身が体験でき，予測される治療結果をより正確に患者に情報提供することができる．このようなトライインデンチャーは，上顎無歯顎インプラント治療のインフォームドコンセントにおける重要なツールとなる．

腔関連 QOL）』に関して，正確に把握しておく必要がある．図 2 に，可撤性有床義歯（総義歯）を既に使用している上顎無歯顎の症例において，インプラント補綴治療を考える際にわれわれが用いている判断樹を示した．

可撤性義歯という補綴装置自体に不満や違和感がある場合には，基本的に固定性の補綴装置であるボーンアンカードブリッジが第一選択となる．一方で，可撤性の有床義歯自体には不快感はない（取り外し式であろうと問題ない）が，単に，より良好な義歯の維持安定を求めている場合に，リップサポートが必要な症例であったり，前歯部が反対咬合（下顎前突）であったり，経済的制約がある場合には可撤性の IOD も選択肢となる可能性がある．但し，リップサポートに関しては，詳細は後述するが主観的な要素が強く，何らかの方法でリップサポートを適切に評価する必要がある（図 3）．また，前述のように，上顎の場合，IOD においては 4 本以上のインプラントをバー構造などで連結して上部構造を支持することが推奨されるため，インプラントを連結するバー構造の製作，アタッチメントの装着などを行うと治療費は決して安価とは言えない．固定性のボーンアンカードブリッジよりは費用負担が少ないとは言えるが，IOD と言えども患者の経済的負担は決して少なくはない．

要注意なのは，現状の総義歯に違和感もなく維持安定も含めて十分に満足しているにも関わらず，理想的かつ最も先端的な歯科治療として，患者がインプラントを希望している場合である．この場合には，インプ

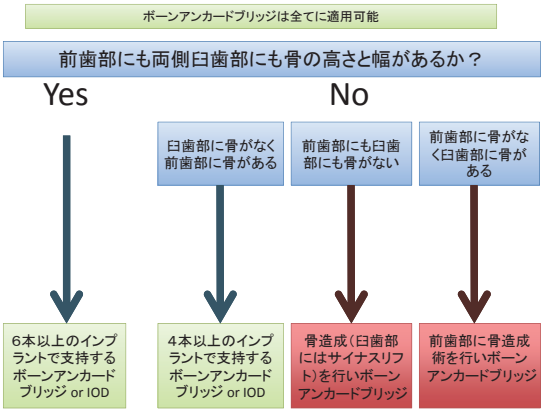

図 4　上顎無歯顎インプラント補綴治療の判断樹

必要に応じて総義歯作製と同様の治療手順でセットアップ模型を作製し，診断用ステントを用いて CT 撮影を行い最終的な治療計画を立案する．ここに，大まかな判断樹を示すが，ボーンアンカードブリッジは全てに適用可能だが IOD の適用が推奨される症例は限られる．

ラント治療の適用は慎重に考えた方が良い．もしも，患者が「高価な医療」＝「高い審美性」というイメージでインプラント治療を求めているとすれば，上顎無歯顎症例は要注意である．上顎の場合，有床義歯からインプラント支持のボーンアンカードブリッジに変わると，唇側の義歯床が無くなり前歯部のリップサポートが大きく失われることがあるため，上口唇から鼻下部の顔面形態が変化し，場合によっては鼻唇溝が深まり老人様顔貌に近付くことさえある．高額な医療費を払ってインプラント治療を受けても「インプラントにしたら，よく噛めるが，顔が老けた」となると患者は納得せずトラブルになる可能性もある．咀嚼能率では，インプラントの方が優れているかもしれないが，リップサポートという観点から見た場合，インプラントより可撤性の総義歯の方が審美的な補綴装置となる症例は存在する．従って，義歯床によるリップサポートが必要な症例や経済的制約がある症例に限って言うと，患者自身が可撤性の補綴装置に不満がない場合には IOD が第一選択となることも考えられる．しかし，一般論を言えば，上顎無歯顎の症例では，まずはボーンアンカードブリッジを第一選択として治療計画立案を試みるべきであろう．

V．固定性のボーンアンカードブリッジを第一選択とした治療の判断樹

上顎無歯顎におけるインプラント支持の固定性補綴装置としてボーンアンカードブリッジによる治療を考える場合，Paulo Malo が提唱する All-on-4 コンセプト[7] による治療の長期的成功が報告[8] されていることから，症例によっては 4 本のインプラントで第 1 大臼歯までの短縮歯列（12 歯）を良好に支持することができると考えられる．しかし，左右第 2 大臼歯までの 14 歯の咬合回復を狙った場合，6 本かそれ以上の数のインプラントで支持することを考えるべきであろう．上顎は，下顎に比べ，解剖学的な条件に制約があり，インプラント治療自体のリスクが高いため，検査診断には十分な配慮が必要である．

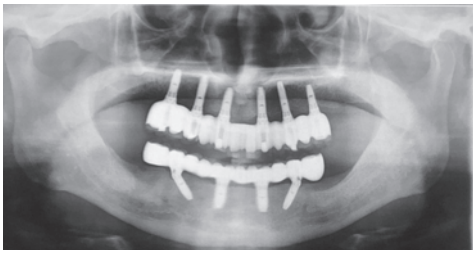

図 5　6 本のインプラントで支持する上顎無歯顎症例のパノラマエックス線像

前歯部にも臼歯部にも骨があるため，6 本のインプラントで支持する固定性ボーンアンカードブリッジによる治療を行っている．

上顎におけるボーンアンカードブリッジを狙った治療計画立案における判断樹（フローチャート）を図 4 に示した．初診時において，口腔内診査とパノラマエックス線撮影により 8 割以上の情報が手に入る．口腔内の触診や視診でインプラントを支持する骨の幅は大まかに予測できる．パノラマエックス線撮影で，インプラントを支持する骨の高さも大まかには予測できる．精緻な診断は CT 撮影に委ねるとして，パノラマエックス線撮影を行った時点で，ある程度のインプラント治療計画が立案できる．

上顎において，全顎に渡ってインプラントを埋入するために十分な幅と高さがあるようにパノラマエックス線画像で判断される場合，ボーンアンカードブリッジにおいては 6 本以上のインプラントで支持することを考えた方がよい（図 5）．もちろん，短縮歯列にして 4 本で支持することも不可能ではないが，力学的なリスクは増大すると考えられる．4 本のインプラントを連結した IOD も可能ではあるが，力学的には明らかに不利になる（両側第二大臼歯までの大きな上部構造がインプラントで支持され，カンチレバーもボーンアンカードブリッジより長くなる）．

前歯部のみに骨があり臼歯部に骨がない場合には，上顎洞前壁より前方のエリアを利用して 4 本以上のインプラントを埋入し，遠心に 1 歯分程度延長したカンチレバータイプのボーンアンカードブリッジ（短縮歯

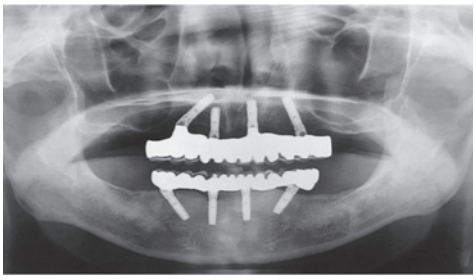

図6　4本のインプラントで支持する上顎無歯顎症例のパノラマエックス線像

前歯部のみに骨があるため，4本のインプラントで支持する固定性ボーンアンカードブリッジによる治療（いわゆるAll-on-4）を行っている．

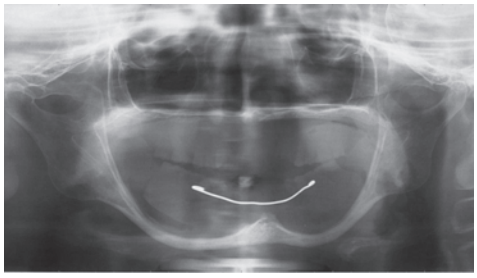

図7　骨吸収が著しく進んだ無歯顎症例のパノラマエックス線像

ここまで骨吸収が進むと上顎は頬骨（ザイゴマ）インプラントさえリスクがあり，大がかりな骨造成，顎骨再建を行わない限りインプラントによる補綴治療は難しい．

列，第一大臼歯まで）を第一選択として考えることができる（図6）．もちろん，臼歯部にサイナスリフトを行って6本以上のインプラントでカンチレバーなしの第2大臼歯までのボーンアンカードブリッジを考えても良い．しかし，患者自身のニーズや価値観，サイナスリフトの外科侵襲とリスクを総合的に考えた場合，短縮歯列かつグラフトレスでの対応を第1選択（プランA）として提示し，これに加えサイナスリフトを適用した6本以上埋入の埋入計画を第2選択（プランB）として提示し，患者に選択してもらうこともインフォームドコンセントとしては重要である．当然，4本のインプラントを連結したIODも可能ではあるが，前述のようにカンチレバー量が増大するためインプラントに対する負担は増加し，力学的には不利になる．

上顎の場合，稀ではあるが前歯部に骨のない場合があり，多くの症例では，前歯部に骨がなければ臼歯部にも骨はない（図7）．たとえ，何らかの理由で臼歯部のみに骨が残っている場合であっても，インプラント治療としては難症例である．このような症例にボーンアンカードブリッジを計画する場合，基本的にはブロックグラフト等を用いた前歯部への骨造成手術が必要になる．臼歯部に対するグラフトレスでの対応としては頬骨（ザイゴマ）インプラントなどの特殊な治療法もあるが，何れにせよ，前歯部の骨造成完了後は，骨造成によりリップサポートは改善され得るため，IODの優位性が失われ，固定性のボーンアンカードブリッジによる治療が第一選択となる．

Ⅵ．まとめ

上顎無歯顎のインプラント補綴治療において，これまで明らかになっているエビデンスから総合的に判断すると，推奨され得る治療方法としては，4本以上のインプラントで支持される固定性のボーンアンカードブリッジか，あるいは4本以上のインプラントを連結して支持する可撤性のIODが考えられる．両者の選択に関しては，インプラント喪失のリスクやメインテナンスにおける上部構造の機械的トラブル，可撤性補綴装置の心理的負担（いわゆる入れ歯の使用）を考えると，まずは固定性のボーンアンカードブリッジを第一選択として治療計画を立案すべきであり，IODによる治療が選択され得るのは，対合関係に問題がある場合やリップサポートが必要な場合，あるいは経済的な制約がある場合に限られる．

ただ，逆に言えば，人工歯の排列位置が歯槽頂から水平的（頬舌的）に大きく異なっている症例や義歯床による前歯部のリップサポートが必要な症例では，大がかりな骨移植，骨造成を行わない限りボーンアンカードブリッジでは満足できる治療結果が得られず，外科侵襲や治療期間，合併症のリスクなどを総合すると，可撤性のIODによる補綴治療を選択すべき症例もあることを知っておく必要がある．

文　献

1）Feine JS, Carlsson GE, Awad MA, Chehade A, Duncan WJ, Gizani S et al. The McGill consensus statement on overdentures. Mandibular two-implant overdentures as first choice standard of care for edentulous patients. Montreal, Quebec, May 24-25, 2002. Int J Oral Maxillofac Implants 2002; 17: 601-602.

2）Kern JS, Kern T, Wolfart S, Heussen N. A systematic review and meta-analysis of removable and fixed implant-supported prostheses in edentulous jaws: post-loading implant loss. Clin Oral Implants Res 2016; 27: 174-195.

3）Srinivasan M, Meyer S, Mombelli A, Muller F. Dental implants in the elderly population: a systematic review and meta-analysis. Clin Oral Implants Res 2017; 28: 920-930.

4) Papaspyridakos P, Chen CJ, Chuang SK, Weber HP, Gallucci GO. A systematic review of biologic and technical complications with fixed implant rehabilitations for edentulous patients. Int J Oral Maxillofac Implants 2012; 27: 102–110.
5) Payne AG, Solomons YF, Tawse-Smith A, Lownie JF. Inter-abutment and peri-abutment mucosal enlargement with mandibular implant overdentures. Clin Oral Implants Res 2001; 12: 179–187.
6) Zhang Q, Jin X, Yu M, Ou G, Matsui H, Liang X et al. Economic evaluation of implant-supported overdentures in edentulous patients: A Systematic Review. Int J Prosthodont 2017; 30: 321–326.
7) Malo P, Rangert B, Nobre M. All-on-4 immediate-function concept with Branemark System implants for completely edentulous maxillae: a 1-year retrospective clinical study. Clin Implant Dent Relat Res 2005; 7 Suppl 1: S88–94.
8) Lopes A, Malo P, de Araujo Nobre M, Sanchez-Fernandez E. The NobelGuide(R) All-on-4(R) treatment concept for rehabilitation of edentulous jaws: A prospective report on medium- and long-term outcomes. Clin Implant Dent Relat Res 2015; 17 Suppl 2: e406–416.

著者連絡先：細川　隆司
〒803-8580　福岡県北九州市小倉北区真鶴2-6-1　九州歯科大学
Tel: 093-592-3260
Fax: 093-592-3230
E-mail: hosokawa@kyu-dent.ac.jp